

Le syndrome myofascial douloureux

Points Trigger Myofasciaux

1^{ère} partie

JAN DE LAERE
PHYSIOTHÉRAPEUTE
THÉRAPEUTE MANUEL
DIRECTION TMNO
(THÉRAPIE MANUELLE
NEURO-ORTHOPÉDIQUE)

1 - Historique

Au cours du siècle dernier, le progrès dans la compréhension de la douleur myofasciale fut lent. Des noms différents furent utilisés pour désigner la même pathologie et le SMD fut certainement confondu avec d'autres états de douleur ou d'hypersensibilité musculaires comme la myogélose, la fibrosite et le rhumatisme musculaire.



...le SMD est une perturbation dont l'origine se situe dans un ou plusieurs points trigger myofasciaux...

En 1938, Kellgren par son travail expérimental mettait en évidence l'existence de la douleur référée provenant des structures myofasciales. C'est Janet Travell, qui depuis les années quarante et pendant toute sa vie a oeuvré le plus pour faire accepter et reconnaître le concept des points trigger myofasciaux par le monde médical.

Sa collaboration, plus tard avec David Simons, fut très fructueuse. Depuis une dizaine d'années, c'est ce dernier qui, avec d'autres personnes comme Siegfried Mense et C-Z Hong donne au sein du International Myopain Society (IMS) une impulsion importante à l'objectivation du SMD.

2 - Terminologie

Le syndrome myofascial douloureux - SMD (figure 1) est une perturbation fonctionnelle, douloureuse et réversible de l'appareil locomoteur dont l'origine se situe et se maintient dans un ou plusieurs points trigger myofasciaux.

Syndrome Myofascial Douloureux

Douleur

Faiblesse musculaire

Restriction de mobilité

Phénomènes neurovégétatifs

Figure 1 :
Syndrome myofascial douloureux (SMD)

Le syndrome myofascial douloureux

Points Trigger Myofasciaux

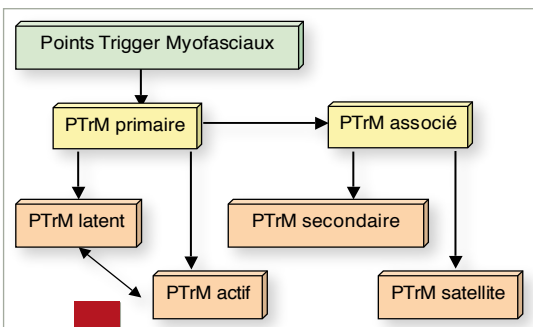


Figure 2 :
Points Trigger Myofasciaux - PTRM

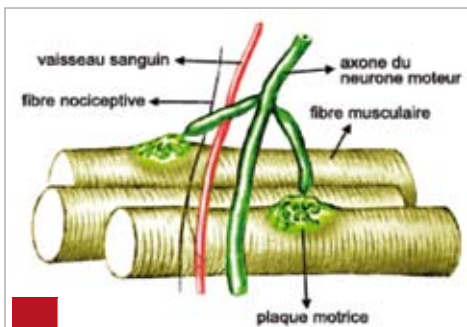


Figure 3 :
Plaque motrice et axone du neurone moteur

Un point trigger myofascial ou point-détente est une zone très sensible, douloureuse ou hyperirritable, d'une grandeur de quelques millimètres, localisée dans un muscle strié ou dans son fascia. Très souvent présent sous forme latente, le point-gâchette provoque une raideur ou une restriction de mobilité lors d'activités normales. Une fois activé, il engendre une douleur, une faiblesse musculaire et parfois même d'autres symptômes tels : un tinnitus, un larmoiement ou une perte d'équilibre. Les PTRM associés se développent dans le muscle agoniste se substituant au muscle qui contient le PTRM primaire, dans l'antagoniste s'opposant à la tension de ce muscle, on les appelle dans ce cas PTRM secondaires. Dans un muscle situé dans la zone de douleur référée du PTRM primaire, il s'agit alors de PTRM satellites (figure 2).

3 - Physiologie de l'action musculaire

Chaque fibre musculaire (cellule musculaire) renferme environ 1000 à 2000 myofibrilles. Chaque myofibrille contient des sarcomères, placés en série. Le sarcomère est l'unité contractile de base du muscle squelettique, il est composé d'un grand nombre de myofilaments, d'actine et de myosine. L'influx nerveux arrive au niveau de la terminaison axonale du neurone moteur et déclenche la libération du neurotransmetteur, l'acétylcholine qui diffuse à travers la fente synaptique. Il déclenche un potentiel d'action musculaire qui se propage le long de la membrane de la cellule musculaire et libère les ions de Ca, retenus dans le réseau tubulaire du réticulum sarcoplasmique (figure 3).

L'adénosine triphosphate (ATP) et le calcium libre activent les têtes de myosine, qui tirent alors sur les filaments d'actine. Ce glissement raccourcit le sarcomère et entraîne la contraction musculaire. Normalement, le calcium libre est rapidement récupéré par le réticulum sarcoplasmique. Le retour du calcium termine la contraction de la fibre musculaire.

4 - Pathogenèse

Aujourd'hui, la recherche scientifique concernant la compréhension globale des PTRM se développe au niveau international. Dans l'hypothèse concernant la genèse des points-détente, l'hypoxie presque totale des cellules musculaires semble être au centre de toutes les actions (figure 4). A

la suite d'une surcharge musculaire aiguë ou chronique, un traumatisme par exemple, les nocicepteurs sont stimulés et des substances neurovaso-actives sont libérées. La dysfonction au niveau de la jonction neuromusculaire provoque à l'état de repos une libération excessive et continue d'acétylcholine au niveau de la fente synaptique et cela engendre de nombreux petits potentiels de plaque en l'absence de toute stimulation nerveuse. Ces potentiels sont infraliminaires et de trop faible amplitude pour entraîner la contraction musculaire.

La dépolarisation maintenue de la membrane post-synaptique de la fibre musculaire qui en résulte, peut être à l'origine d'une libération continue et d'une résorption inadéquate des ions de Ca dans le réticulum sarcoplasmique local. Cela entraîne un raccourcissement continu des sarcomères situés en-dessous de la plaque motrice terminale et finalement une contraction locale permanente s'installe.

Toutes ces actions demandent de l'énergie. La contracture des fibres musculaires comprime les vaisseaux sanguins, diminuant ainsi l'apport nutritif et d'oxygène, c'est ainsi que, s'opposant à la nécessité d'énergie, une crise d'énergie locale s'installe. Cette crise conduit probablement de nouveau à la libération de substances neurovaso-actives qui influencent les fibres nerveuses locales et pourrait contribuer à la libération excessive d'acétylcholine au

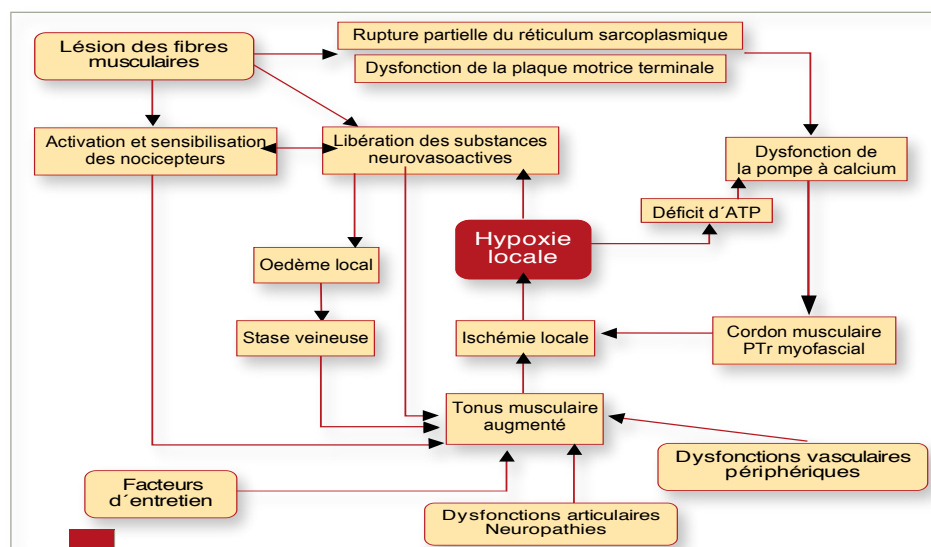


Figure 4 : Pathogenèse des points trigger myofasciaux

niveau de la plaque motrice. Cette cascade de phénomènes crée un cercle vicieux engendrant l'apparition d'un cordon musculaire, d'une sensibilité exquise et locale dans la zone trigger et d'épiphénomènes neurovégétatifs. A ce jour, la localisation du PTrM dans le muscle et son activité électromyographique n'est pas encore élucidée. Dernièrement, on a pu mettre en évidence, grâce à des mesures électromyographiques, un signal spécifique qui pourrait devenir un excellent moyen diagnostique. La thèse soutenant que le signal électromyographique trouve son origine dans la contraction des fibres intrafusales innervées par le sympathique, de David Hubbard, s'oppose à celle de la plaque motrice terminale de David Simons.

5 - Caractéristiques cliniques des PTrM

Les symptômes peuvent varier d'une raideur, une restriction de mobilité, un affaiblissement ou une fatigue musculaire, une déviation posturale jusqu'à une douleur sévère et handicapante, qui affecte la qualité de la vie du patient et qui l'oblige au repos. Il arrive que l'on rencontre des symptômes en relation avec un dysfonctionnement neurovégétatif, comme la transpiration ou les nausées.

Dans tous les cas, le thérapeute doit compléter son examen physique par une palpation de dépistage afin de trouver des signes supplémentaires, spécifiques du SMD tels : la présence d'un cordon musculaire, le déclenchement d'une contraction répétée des fibres musculaires localisée et d'une douleur à distance, dite référée.

Critères diagnostiques

1 → Cordon musculaire (anglais : « *taut band* ») : bande de fibres musculaires en tension sur toute la longueur du muscle. Il peut être détecté lors de la palpation transversale du muscle, en relation avec le PTrM. En fonction de la profondeur du muscle, il n'est pas toujours évident de palper cette bande tendue. Sa largeur varie de la taille d'un fil de nylon à celle d'un crayon.

2 → Douleur exquise : localisée dans le cordon musculaire au niveau du PTrM. Elle correspond parfois partiellement ou totalement à la douleur décrite par le patient et est provoquée par la mise en tension du muscle, la contraction musculaire ou la palpation.

3 → Réaction de secousse musculaire localisée (anglais : « *local twitch response* ») : contractions transitoires des fibres musculaires du cordon musculaire en réponse à

une stimulation mécanique par puncture du PTrM, palpation transversale, contraction ou mise en tension. Cette réaction est la plus spécifique du syndrome myofascial douloureux, mais en même temps la plus faible au niveau de l'intertesting. Elle ne peut pas être confondue avec une réaction corporelle et/ou verbale du patient au moment de la palpation et dépend de la force et de la durée de la palpation.

4 → Douleur référée (anglais : « *referred pain* ») : située plus ou moins à distance selon un schéma correspondant au PTrM, documentée dans les monographies de Janet Travell et David Simons. Les zones de douleur référée sont, tout comme la localisation des PTrM, constantes chez un individu mais variables d'un individu à l'autre.

5 → Restriction de la mobilité active et passive : en phase aiguë, la limitation du mouvement est souvent liée à la perception de douleurs, qui induit chez le patient une appréhension à réaliser certains mouvements. En phase chronique, elle est plutôt due aux adhérences intra- et/ou intermusculaires. Des PTrM dans le muscle infra-épineux limitent les mouvements d'adduction horizontale et de rotation interne de l'articulation gléno-humérale et engendrent une douleur en fin de course. Des PTrM dans le muscle subscapulaire limitent les mouvements d'abduction horizontale et de rotation externe de l'articulation gléno-humérale, ce qui mime parfaitement l'épaule gelée.

6 → Faiblesse musculaire sans atrophie primaire : surtout réflexe et provoquée par la douleur. Les muscles synergistes, ainsi que les antagonistes essaient d'aider le muscle affaibli, cela engendre souvent le développement de points trigger myofasciaux secondaires. Le muscle, contenant le PTrM primaire est plus fatigable et plus sensible au froid ou aux changements météorologiques.

7 → Insertions musculaires douloureuses : la tension du cordon musculaire s'étend dans tout le muscle, jusqu'aux insertions musculaires. Des phénomènes inflammatoires s'installent, accompagnés d'une augmentation de sensibilité locale.

8 → Phénomènes neurovégétatifs locaux et à distance : actuellement, leurs mécanismes ne sont pas encore connus. Ces phénomènes sont très variés : pâleur, froidur, larmolement, hypersécrétion, transpiration, réponse pilomotrice ou ptose.

Il n'est pas nécessaire que tous les critères soient présents pour établir le diagnostic du syndrome myofascial douloureux.

6 - Douleur référée

- ↗ Ressentie comme une douleur sourde, mal localisée et profonde,
- ↗ se présente parfois sous forme de paresthésies, de picotements, de sensations brûlantes : c'est le cas pour les muscles platysme, trapèze partie inférieure et sartorius,
- ↗ souvent unilatérale, du même côté que le PTrM,
- ↗ parfois bilatérale : pour les muscles droit de l'abdomen et sternal,
- ↗ parfois traversant la ligne médiane : pour les muscles sterno-cléido-mastoïdien (partie claviculaire) et oblique externe de l'abdomen,
- ↗ très éloignée et surprenante pour les muscles sterno-cléido-mastoïdien (partie sternale), trapèze (partie supérieure), scalènes, dentelé supéro-postérieur et petit fessier,
- ↗ peu éloignée pour les muscles masséter (figure 5), élévateur de l'omoplate et carré des lombes,
- ↗ reste locale autour du PTrM pour les muscles rhomboïdes, deltoïde et pectiné,
- ↗ sur les membres, elle a plutôt tendance à se projeter de manière distale (85%),
- ↗ souvent référée vers une articulation mobilisée par le muscle qui contient le PTrM,
- ↗ plus le PTrM est activé, plus la surface de la zone de douleur référée est grande,
- ↗ la zone de douleur référée est souvent sensible ou douloureuse, elle peut présenter des points trigger myofasciaux satellites et des phénomènes neurovégétatifs, par exemple des adhérences tissulaires, une sudation ou une pilomotricité activée,

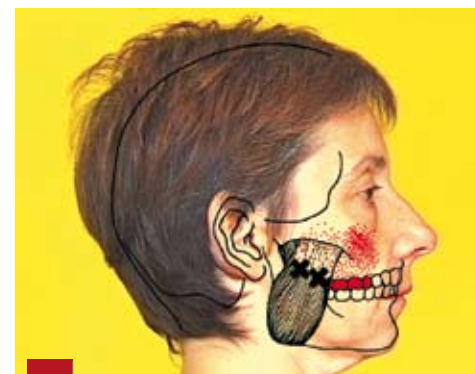

Figure 5 : Douleur référée au niveau des molaires supérieures, présence de PTrM dans la couche superficielle et la partie haute du muscle masséter droit

Le syndrome myofascial douloureux

Points Trigger Myofasciaux

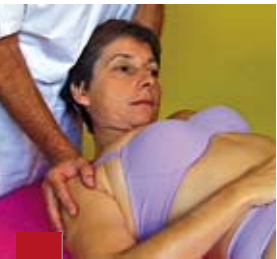

Figure 6 :
Test de mise en tension, partie supérieure du muscle trapèze droit

↗ elle n'est pas un critère diagnostique essentiel, mais elle permet le diagnostic différentiel entre un PTrM latent et actif, car le point latent demande plus de force de stimulation et de temps pour qu'un début de douleur référée s'installe.

La douleur référée ne se superpose ni à l'innervation cutanée, ni à l'innervation segmentaire. Siegried Mense postule qu'il existe des relations muettes entre les neurones de la corne postérieure et les neurones périphériques, elles s'activent lors d'une stimulation nociceptive.

7 - Etiologies

- ↗ une surcharge musculaire aiguë,
- ↗ une surcharge musculaire chronique - travail à la chaîne,
- ↗ une élongation musculaire,
- ↗ un étirement musculaire chronique - stress postural,
- ↗ un raccourcissement musculaire chronique,
- ↗ un traumatisme direct sur le muscle.

Des facteurs tels que : l'asymétrie corporelle, la disproportion squelettique, la carence nutritionnelle, le froid, un traumatisme important, le stress, les dysfonctions viscérales, articulaires ou neurogènes, peuvent contribuer au développement d'un syndrome myofascial douloureux et entretenir la présence de PTrM.

8 - Méthodologie d'évaluation

Le diagnostic du SDM ne peut être établi que cliniquement, par des tests fonction-

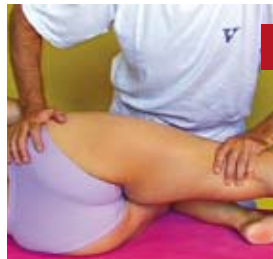

Figure 7 :
Test isométrique, abduction de la hanche droite contre résistance

nels simples tels que : l'étirement musculaire et l'isométrie et par la palpation du muscle que l'on suspecte. Il est, dans un cas de dysfonction aiguë et mono-musculaire, assez simple à établir.

Les examens radiologiques, ainsi que les examens de laboratoire sont souvent « négatifs ». Les symptômes des PTrM sont souvent mal interprétés et faussement attribués à une découverte radiologique fortuite.

- 1 → l'anamnèse,
- 2 → l'inspection,
- 3 → la démonstration fonctionnelle,
- 4 → les mouvements actifs et/ou passifs,
- 5 → la mise en tension du muscle montre une raideur, une restriction de mobilité et/ou une douleur (figure 6),
- 6 → l'examen isométrique du muscle montre une faiblesse musculaire sans atrophie primaire et/ou une douleur (figure 7),
- 7 → la palpation à plat, par pincement ou par grattage du muscle (figures 8a, 8b et 8c) montre :

- ↗ un cordon ou un nodule musculaire,
- ↗ une douleur importante bien localisée dans ce cordon,
- ↗ une reproduction de la douleur spécifique du patient,
- ↗ l'extension d'une douleur référée spécifique du muscle,
- ↗ une «réaction de secousse musculaire localisée»,
- ↗ des phénomènes neurovégétatifs locaux et/ou référés.

9 - Diagnostic différentiel

Le praticien doit différencier le syndrome myofascial douloureux de tout autre ensemble de symptômes qui lui ressemble, ainsi que de toutes autres causes de douleurs musculaires :

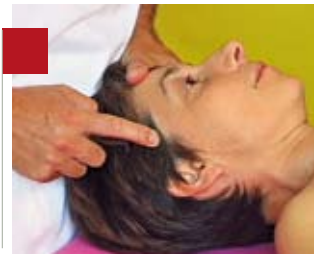

Figure 8a :
Palpation à plat du muscle temporal droit

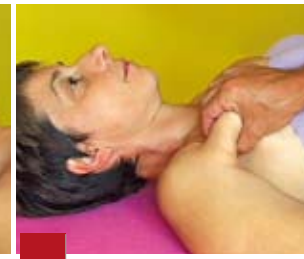

Figure 8b :
Palpation par pincement du muscle pectoral droit

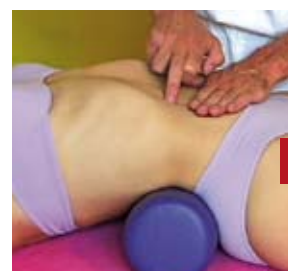

Figure 8c :
Palpation par grattage du muscle droit de l'abdomen

- ↗ les points-détente de la peau, des cicatrices, des ligaments, du périoste ou nerveux,
- ↗ l'enthésopathie, la tendinite et la bursite,
- ↗ l'arthrose et l'arthrite,
- ↗ la neuropathie,
- ↗ une maladie ou une dysfonction viscérale,
- ↗ le syndrome douloureux régional complexe,
- ↗ la fibromyalgie, le syndrome de fatigue chronique, la polymyalgie rhumatismale...,
- ↗ la douleur myogène et les myopathies.

Conclusion

Après avoir expliqué et développé toute la partie physiologique et diagnostique, nous aborderons dans la deuxième partie de cet article (prochain numéro) le traitement du syndrome myofascial douloureux. ■

Bibliographie en fin de deuxième partie d'article

Pour en savoir plus :

Formation des Points Trigger Myofasciaux ou autres formations en Thérapie Manuelle : Jan De Laere, delaeere.physio@hotmail.com, www.tmno.ch