

## Périarthropathie scapulo- humérale - Épaule gelée

# 4

Muscle infra-épineux  
Muscle petit rond  
Muscle subscapulaire  
Muscle supra-épineux  
Muscle deltoïde

*Muscle trapèze*  
*Muscles scalènes*  
*Muscle grand rond*

## Sommaire

<b>Généralités</b>	<b>217</b>
<b>Rappels anatomique et physiologique</b>	<b>225</b>
<b>Tableaux cliniques</b>	<b>227</b>
<b>Muscles fréquemment associés</b>	<b>229</b>
<b>Neurocompression</b>	<b>230</b>
<b>Bilan diagnostique - tests globaux</b>	<b>233</b>
<b>Bilan diagnostique - tests spécifiques</b>	<b>237</b>
<b>Traitement du muscle infra-épineux</b>	<b>255</b>
<b>Traitement du muscle petit rond</b>	<b>260</b>
<b>Traitement du muscle subscapulaire</b>	<b>265</b>
<b>Traitement du muscle supra-épineux</b>	<b>270</b>
<b>Traitement du muscle deltoïde</b>	<b>275</b>
<b>Références bibliographiques</b>	<b>280</b>



## GÉNÉRALITÉS

La douleur de l'épaule est, après les lombalgies, le plus fréquent motif de consultation en médecine orthopédique. La terminologie désignant ces pathologies et leur prise en charge prête cependant parfois à confusion. De bonnes connaissances anatomiques et physiologiques, une anamnèse approfondie et un examen physique méthodologique, aide le praticien à établir un diagnostic précis. Nous expliquerons dans ce chapitre quelques termes, couramment utilisés en médecine orthopédique tels que : arc ou passage douloureux, schéma capsulaire et non capsulaire,...[4][26][38][41].

### Périarthropathie scapulo-humérale

La périarthropathie scapulo-humérale est un syndrome clinique qui regroupe les atteintes de différentes structures périarticulaires de l'épaule : les tendons, les muscles, la capsule articulaire et les bourses séreuses. Ce terme médical générique englobe plusieurs affections douloureuses de l'épaule telles que la tendinopathie, la bursite et la capsulite [11][12][13][14][34][35][43][44][45][46].

Cette pathologie est relativement fréquente, elle atteint en priorité les sujets de sexe féminin de plus de quarante ans et elle peut, bien que traitée, présenter un caractère persistant et récurrent. Elle survient souvent suite à un travail intensif, un traumatisme ou un surmenage et est caractérisée par une douleur d'intensité moyenne et par une impotence fonctionnelle de l'épaule.

Plusieurs auteurs mentionnent la présence de PTrM au niveau des muscles de la coiffe des rotateurs, dans le cadre d'une épaule douloureuse, surtout chez les sportifs pratiquant la natation ou les lancers. L'atteinte monomusculaire est rare, des associations musculaires privilégiées sont cliniquement fréquentes, elles portent le nom de chaînes myofasciales. L'atteinte du muscle supra-épineux est souvent associée à celle des muscles infra-épineux et trapèze supérieur [11] ou à celle du muscle subscapulaire [43].

Une perturbation du contrôle moteur de l'épaule, une instabilité fonctionnelle et un

mauvais maintien, en cyphose thoracique et enroulement des épaules, sont certainement des facteurs contribuant, qui inhibent la fonction de certains muscles et augmentent l'activité de leurs antagonistes.

### Coiffe des rotateurs

La coiffe des rotateurs est l'ensemble des tendons des muscles subscapulaire, infra-épineux, petit rond et supra-épineux. La convergence de ces différentes structures myofasciales vers les tubercules de l'humérus, détermine leur rôle important de stabilisateurs de l'articulation gléno-humérale. On y ajoute souvent le tendon du chef long du muscle biceps brachial, qui s'insère sur la cavité glénoïde de la scapula et qui possède une action de coaptation et de centrage articulaire.

La rupture de la coiffe concerne la plupart du temps le muscle supra-épineux (80 %), ensuite le muscle infra-épineux (15 %) et enfin le muscle subscapulaire (5 %).

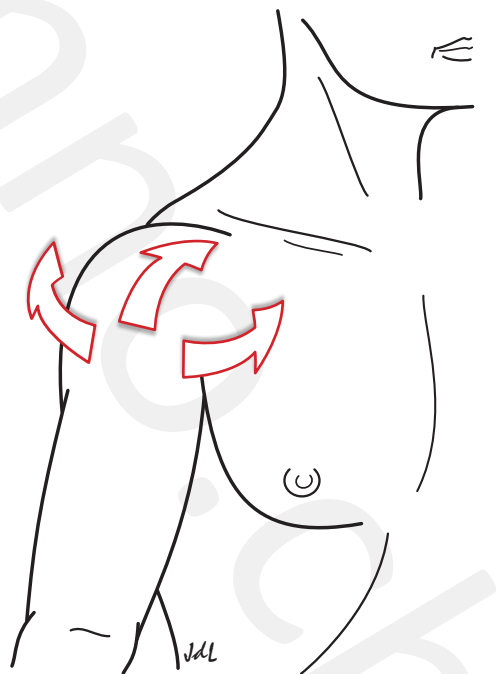


Fig. 4.1 Action stabilisatrice des muscles de la coiffe des rotateurs de l'épaule

## Tendinopathie de l'épaule

La tendinopathie touche le plus souvent le jeune adulte subissant un surmenage articulaire professionnel et/ou sportif. L'accumulation des microtraumatismes de l'épaule engendre une détérioration progressive des tendons. Ainsi, la simple tendinopathie survient vers 30 ans, la rupture partielle vers 40 ans et la rupture complète vers 50 ans. Les lésions de l'épaule sont liées à la particularité qu'a celle-ci d'être une articulation très mobile, soumettant sans cesse les tissus mous de l'espace subacromial à des contraintes mécaniques [3][7].

### Arc douloureux - *painful arc*

Un arc douloureux est un signe clinique, qui consiste en l'apparition d'une douleur en course moyenne pendant l'élévation en abduction ou en antéflexion du bras, en l'absence de douleur en début et en fin de mouvement.

Il est le résultat de la compression temporaire d'une structure en lésion, entre les tubercules de l'humérus et l'acromion, l'articulation acromio-claviculaire et le ligament coraco-acromial. Il correspond souvent aux dysfonctions de la bourse séreuse subdeltoïdienne, de l'insertion ténéo-osseuse des muscles supra- et infra-épineux, de la partie proximale de l'insertion du muscle subscapulaire, qui est comprimée contre le processus coracoïde et du tendon du chef long du muscle biceps brachial dans l'espace subacromial. Ces dysfonctions engendrent un syndrome de compression subacromiale ou *subacromial impingement syndrome*.

Il faut noter qu'une dysfonction des muscles deltoïde et petit rond ne provoquent pas d'arc douloureux.

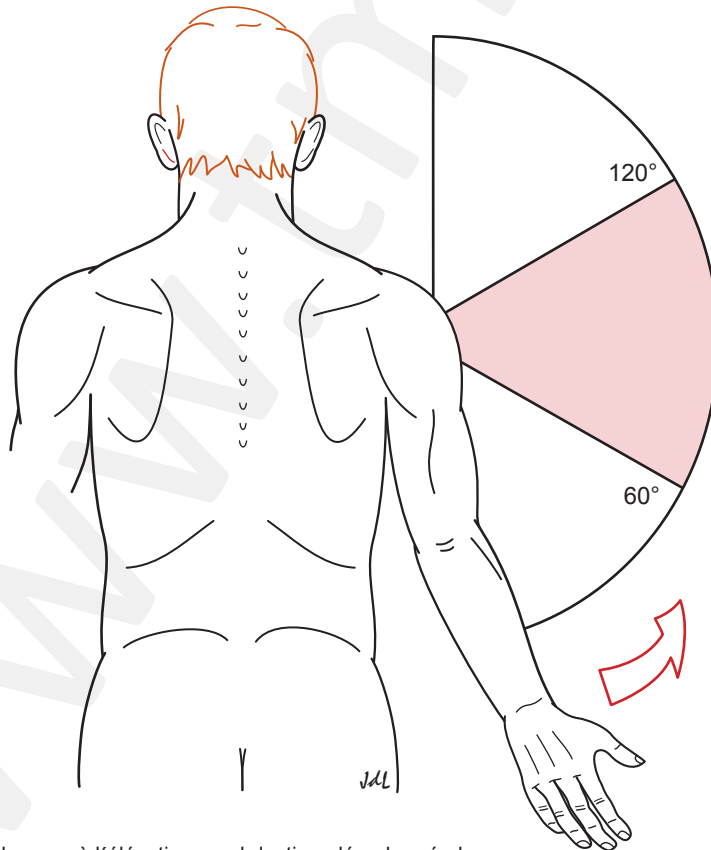


Fig. 4.2 Arc douloureux à l'élévation en abduction gléno-humérale, en général entre 60° et 120°

## Capsulite de l'épaule

La capsulite est une inflammation de la capsule de l'articulation gléno-humérale.

Cyriax différencie trois stades :

- stade 1 : peu irritable, douleur s'étendant jusqu'au coude, pas de douleur nocturne ou de douleur au repos, le patient peut être en appui sur l'épaule atteinte et la sensation de fin de course est normale ;
- stade 2 : le stade intermédiaire ;
- stade 3 : douleur s'étendant jusqu'à la base du pouce, douleur nocturne et au repos, le patient ne peut pas être en appui sur l'épaule atteinte et la sensation de fin de course est modifiée par le spasme musculaire.

## Capsulite rétractile de l'épaule ou épaule gelée - frozen shoulder

Cette affection est une forme chronique de l'arthrite de l'articulation gléno-humérale. Elle provoque un enraidissement progressif de l'épaule accompagné de douleurs augmentées par les mouvements. La capsulite de l'épaule peut disparaître au bout d'un certain laps de temps, cela peut cependant durer une voire plusieurs années. L'épaule gelée ou capsulite rétractile est caractérisée par une limitation douloureuse de la mobilité gléno-humérale, souvent selon un schéma capsulaire, suite à une rétraction de la capsule.

À l'examen macroscopique, la capsulite rétractile correspond à un épaississement, une rétraction et une sclérose de la capsule articulaire gléno-humérale. Le raccourcissement est tel qu'il n'est plus possible d'écarter les surfaces articulaires.

On observe de nombreuses lésions associées : une rétraction du muscle subscapulaire, une bursite subacromiale, des adhérences au niveau de la bourse séreuse subscapulaire, une tendinite du chef long du muscle biceps brachial et une hypertrophie du ligament coraco-acromial. Des adhérences intra-articulaires sont cependant parfois les seules lésions retrouvées [17][47][50][56][60][63][70][77][86].

Stephen Typaldos (1991) décrit une fixation tectonique où les possibilités de glissement des fascias de la capsule articulaire sont réduites par manque de synovie, il compare ce phénomène à celui de deux aimants de charges

opposées qui s'attirent constamment. Il propose un traitement dont les objectifs sont de drainer l'ancienne synovie pour la remplacer par un fluide neuf beaucoup moins visqueux dans les fascias de l'épaule.

Pour Janet Travell (1987), la présence de PTrM dans le muscle subscapulaire est un facteur déterminant dans l'évolution vers une capsulite rétractile.

## Anamnèse

Le praticien note s'il s'agit d'une douleur, d'une restriction de mobilité, d'instabilité, d'une perte de force musculaire ou d'une perturbation de la sensibilité.

Les questions importantes sont : depuis quand, avec quel facteur déclenchant, quelle localisation, la qualité et la profondeur de la douleur, y a-t-il une douleur au repos ou une douleur nocturne, est-il possible d'être en appui sur l'épaule, quels sont les postures ou les mouvements qui aggravent la symptomatologie et ceux qui la diminuent, la présence de paresthésies, quel est le traitement précédent,...

Trois questions sont importantes pour déterminer le stade d'une capsulite de l'épaule :

- ressentez-vous une douleur au repos?
- pouvez-vous être couché en décubitus latéral, en appui sur l'épaule atteinte?
- ressentez-vous la douleur distalement par rapport au coude?

## Examen physique de l'épaule

Lors de l'examen fonctionnel, le praticien teste toutes les structures contractiles et non contractiles de l'épaule à l'aide de tests actifs et passifs et de tests contre résistance.

Il peut affiner son hypothèse diagnostique provisoire d'atteinte d'une structure contractile grâce à la palpation minutieuse du corps musculaire, de la transition musculo-tendineuse, du tendon et de l'insertion ténososseuse. Il recherche les différents critères diagnostiques spécifiques des PTr myofasciaux et/ou d'insertion (voir préambule pour les critères diagnostiques) [27][42][74][81].

## Douleur référée vers l'épaule

Plusieurs muscles locaux ou à distance peuvent provoquer une douleur au niveau de l'épaule. Le praticien distingue trois régions :

- la face postérieure de l'épaule : muscles deltoïde postérieur, élévateur de la scapula, supra-épineux, subscapulaire, grand et petit rond, trapèze, scalènes, dentelé postérieur et supérieur, triceps brachial et grand dorsal ;
- la face latérale de l'épaule : muscles deltoïde, supra-épineux et infra-épineux [35] ;
- la face antérieure de l'épaule : muscles deltoïde antérieur, infra-épineux, scalènes, supra-épineux, pectoraux, biceps brachial, coraco-brachial, sternal, subclavier et le diaphragme.

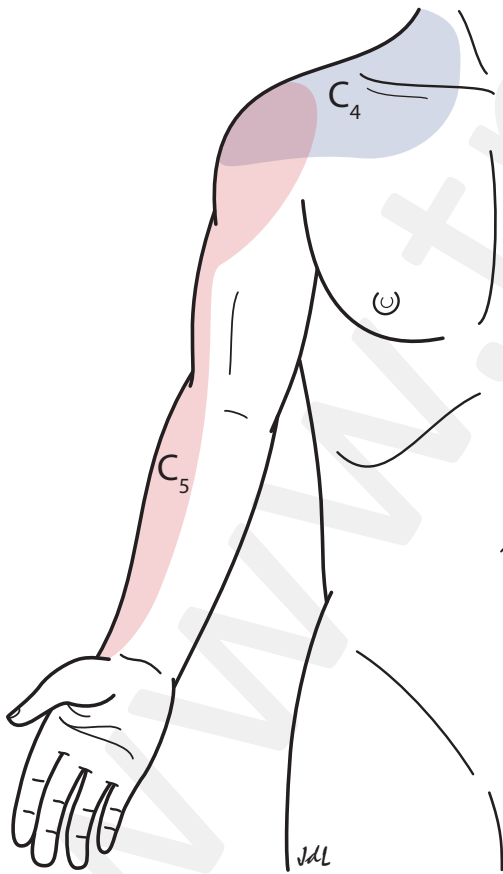


Fig. 4.3 Dermatomes C4 (en bleu) C5 (en rouge) - face antérieure

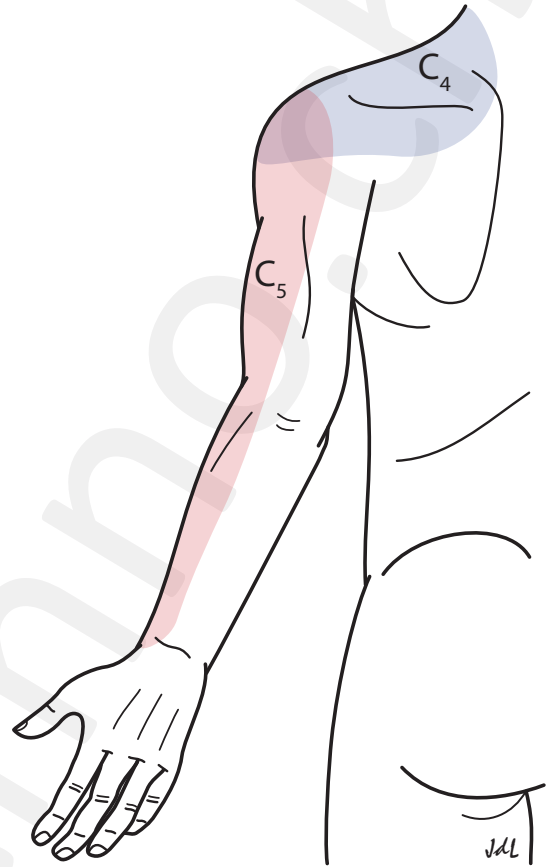


Fig. 4.4 Dermatomes C4 (en bleu) C5 (en rouge) - face postérieure

Les cervicalgies sont souvent associées à une douleur de l'épaule et/ou de la région interscapulaire, par l'intermédiaire des structures de la colonne cervicale basse. Une protrusion ou une hernie discale cervicale du niveau C4-C5 (beaucoup moins fréquent que les autres segments pour Jürgen Krämer (1981), peut ainsi donner une douleur référée dans le dermatome C5.

Les PTrM du diaphragme peuvent irradier dans la partie supérieure de l'épaule, dans les régions de l'articulation acromio-claviculaire et claviculaire, dans le dermatome C4 homolatéral.

Les organes comme la vésicule biliaire, le foie, le coeur, le péricarde, les poumons, les plèvres,... peuvent donner une douleur référée, au niveau de l'épaule homolatérale.

## Douleur référée à partir de l'épaule

L'articulation acromio-claviculaire est une structure appartenant au segment C4, qui donne une douleur en «épaulette» dans la région supérieure de l'épaule.

L'articulation gléno-humérale et les muscles de la coiffe des rotateurs sont des structures appartenant au segment C5, qui ont tendance à irradier dans le dermatome C5 (la partie latérale du moignon de l'épaule, du bras et de l'avant-bras, jusqu'à la base du pouce). Les territoires de douleurs référées des différents muscles de la coiffe des rotateurs sont souvent décrits jusque dans la main.

## Schéma capsulaire de l'articulation gléno-humérale

C'est une limitation, souvent douloureuse de trois mouvements actifs et/ou passifs de l'articulation gléno-humérale, respectant un ordre défini en ce qui concerne l'importance des restrictions de mobilité. La rotation latérale est plus limitée et douloureuse que l'abduction gléno-humérale et cette dernière est, à son tour, plus limitée et douloureuse que la rotation médiale. La sensation de fin de course des différents mouvements de l'articulation gléno-humérale, normalement élastique, perd cette élasticité, se durcit.

La présence d'un schéma capsulaire oriente le praticien vers une hypothèse diagnostique d'affection de la capsule articulaire, d'arthrite ou de capsulite. On retrouve ce schéma, autant en cas de synovite aiguë que de pathologie chronique accompagnée d'une rétraction de la capsule articulaire. Les causes sont multiples, certaines sont identifiées et traitées médicalement, ce sont les arthrites métaboliques, rhumatismales et traumatiques. Cette pathologie est cependant parfois qualifiée d'idiopathique, il est dans ce cas intéressant de penser à d'autres étiologies telles que : le traumatisme bénin, les microtraumatismes et le surmenage chronique de l'épaule associés à la présence de PTrM dans le muscle subscapulaire ou dans d'autres muscles. Ces PTrM peuvent être à l'origine du développement d'une pseudo-capsulite accompagnée de restrictions de mobilité correspondant au schéma capsulaire.

## Schéma non capsulaire

Se caractérise par une limitation, souvent douloureuse d'un ou de plusieurs mouvements actifs et/ou passifs de l'articulation gléno-humérale ne respectant pas l'ordre du schéma capsulaire.

Par exemple : une tendinopathie du muscle infra-épineux peut limiter la rotation médiale et l'adduction horizontale ventrale de l'articulation gléno-humérale tandis qu'une inflammation de la bourse séreuse subdeltoidienne limitera surtout l'abduction gléno-humérale.

## Muscle infra-épineux

Le muscle infra-épineux est l'un des muscles de l'épaule le plus souvent atteint. On observe fréquemment, chez nos patients, une cyphose thoracique associée à une protraction des épaules ; cette posture augmente l'activité du muscle infra-épineux en rotation latérale. L'anamnèse comporte toujours la notion de douleur profonde ressentie à l'intérieur de l'articulation gléno-humérale et en regard du tendon du long chef du muscle biceps brachial. Cette localisation antérieure des symptômes est troublante, il est indispensable de ne pas confondre le SMD dû à la présence de PTrM dans le muscle infra-épineux avec une dysfonction du tendon du long chef du muscle biceps brachial. Dans les cas sévères, le patient évoque des douleurs nocturnes, dans les positions de mise en tension et de compression.

L'examen physique révèle souvent une démonstration fonctionnelle représentée par un mouvement limité et douloureux combinant la rotation médiale et l'adduction gléno-humérale (test de la main à la scapula). La présence d'un arc douloureux informe le praticien sur l'éventuelle atteinte conjointe de l'insertion humérale du tendon.

La douleur référée peut s'étendre aux régions antérieure et latérale du membre supérieur, parfois jusqu'au niveau de la partie radiale de la main.



## Muscle petit rond

Le muscle petit rond, que l'on peut considérer comme la quatrième tête du muscle infra-épineux est rarement atteint seul, il présente souvent un PTrM secondaire à un PTrM primaire localisé dans le muscle infra-épineux. Bien que relativement distale, la douleur référée typique de son PTrM peut être prise par le patient pour une douleur due à une bursite. Mis à part l'examen palpatoire, l'examen physique et ses résultats sont comparables à ceux d'une dysfonction du muscle infra-épineux. Souvent masquée, la symptomatologie due à la présence d'un PTrM dans le muscle petit rond ne se révèle qu'une fois désactivés les PTrM du muscle infra-épineux.

Dans certains cas, cette symptomatologie peut être combinée à celle engendrée par la compression du nerf axillaire au niveau de l'espace axillaire latéral, dont le muscle petit rond forme une partie du toit.

## Muscle subscapulaire

Le muscle subscapulaire, s'il renferme des PTrM très actifs, peut être à l'origine d'une symptomatologie semblable à celle due à une capsulite rétractile caractérisée par un schéma capsulaire : la rotation latérale gléno-humérale est plus limitée que l'abduction gléno-humérale qui elle-même est plus limitée que la rotation médiale gléno-humérale.

L'examen physique révèle un test de couverture de la bouche très limité activement et passivement. En cas de dysfonction de l'insertion humérale le patient présente un arc douloureux au cours de l'élévation du bras en abduction, intensifié si l'on ajoute la rotation latérale gléno-humérale à l'abduction.

La douleur référée est ressentie dans la région deltoïdienne postérieure et peut s'étendre à la scapula et à la face postérieure du bras jusqu'au coude. Parfois le patient décrit une hypersensibilité douloureuse «en bracelet» surtout localisée à la face dorsale du poignet.

## Muscle supra-épineux

Le muscle supra-épineux est souvent évoqué comme étant le muscle le plus fréquemment atteint dans le cadre du syndrome de compression subacromiale.

L'examen physique révèle comme pour le muscle infra-épineux un test de «la main à la scapula» douloureux et limité. Un arc douloureux est présent en cas de dysfonction de l'insertion humérale. L'examen palpatoire se fait au travers du muscle trapèze supérieur, si ce dernier renferme des PTrM associés, les désactiver permettra une meilleure approche. La douleur référée est ressentie dans les régions deltoïdienne moyenne et de l'épicondyle latéral et peut s'étendre à la région latérale du membre supérieur. Un SMD du muscle supra-épineux est l'une des causes à distance d'épicondylalgie latérale. Il faudrait y penser systématiquement en cas de coude de tennis (*tennis elbow*) rebelle ou récidivant.

## Muscle deltoïde

Le muscle deltoïde est une structure superficielle souvent atteinte par des chocs directs.

La symptomatologie du patient peut être mixte : d'origines myofasciale et neurogène. Le nerf axillaire et ses branches terminales sont intimement liés au muscle deltoïde : le nerf axillaire innerve ce muscle, chemine sous ce-dernier et contourne son bord postérieur pour innerver les téguments de la région supéro-latérale du bras. L'examen palpatoire transversal provoque fréquemment des réactions de secousse musculaire localisée.

La douleur référée reste assez locale, elle est ressentie dans les régions deltoïdiennes antérieure, moyenne et/ou postérieure et peut s'étendre à la région brachiale adjacente.



## Neurocompression

Un syndrome myofascial douloureux au niveau de la ceinture scapulaire peut être combiné à un syndrome neurogène douloureux. Le nerf axillaire, accompagné de l'artère circonflexe postérieure de l'humérus, traverse l'espace axillaire latéral et contourne ensuite l'humérus sous le muscle deltoïde jusqu'à son bord antérieur. Un tonus augmenté, associé à des PTrM dans les muscles subscapulaire, petit rond, grand rond et long chef du muscle triceps brachial engendrent une fermeture de l'espace axillaire latéral. Cela augmente la pression exercée sur le paquet vasculo-nerveux, qui le traverse (Fig. 4.5 page 231). D'autre part, le nerf axillaire innerve les muscles deltoïde et petit rond ; s'il souffre d'une dysfonction il favorisera à plus ou moins long terme l'apparition ou l'activation de PTrM dans ces deux muscles. Il existe une interaction intime entre les structures myofasciales et les structures nerveuses, dont il faut tenir compte au moment du bilan diagnostique et du traitement.

Les rameaux cutanés du nerf supra-claviculaire deviennent superficiels juste en amont de la clavicule et peuvent être comprimés lors de leur passage dans des canaux osseux ou fibreux dans la clavicule (Fig. 4.6 page 232).

## Diagnostic différentiel

Le praticien devra toujours se méfier des drapeaux rouges (*red flags*), quand il s'agit d'une douleur de l'épaule. Un schéma capsulaire important associé à une faiblesse douloureuse et à une atrophie galopante ou une douleur accompagnant une restriction de mobilité et une sensation en fin de course spasmodique, chez une personne jeune peuvent avoir des étiologies graves telles qu'un cancer de l'apex pulmonaire (Pancoast-Tobias) ou des métastases. L'amyotrophie neurologique de l'épaule (Parsonage-Turner) due à une atteinte aiguë du plexus brachial est accompagnée de douleurs scapulaires et d'une atrophie atteignant souvent plusieurs muscles : les muscles deltoïde, dentelé antérieur, infra-épineux et supra-épineux.

Une arthrose de l'articulation acromio-claviculaire donne essentiellement une symptomatologie douloureuse et un schéma capsulaire spécifique où le mouvement d'adduction horizontale ventrale en priorité, mais aussi tous les autres mouvements présentent une sensation de fin de course douloureuse et limitée.

Il reste encore : la hernie discale cervicale engendrant un conflit disco-dure-mérien, la neuropathie des nerfs suprascapulaire ou axillaire, la polyarthrite rhumatoïdale chronique, l'herpes zoster, la lésion du labrum glénoïdal, la tendinopathie du long chef du muscle biceps brachial,...

### Traitement manuel [1][15][18][23][24][58][39]

Les dysfonctions myofasciales intéressant l'épaule sont rarement monomusculaires et parfois associées à une dysfonction neurodynamique et/ou ostéo-articulaire. Dans ce cas, le praticien commencera par traiter le plan myofascial pour libérer l'interface mécanique du système nerveux et permettre la réharmonisation articulaire. Par exemple : en cas de SMD dû à une chaîne myofasciale intégrant les muscles infra-épineux, petit rond et deltoïde postérieur associé à une dysfonction neurodynamique du nerf axillaire et de sa branche sensitive terminale (le nerf cutané latéral supérieur du bras), le praticien commence par désactiver les PTrM, ensuite il réalise des neuroglissements et enfin des techniques combinées passives et actives. Les techniques de massage fonctionnel comme celles d'étirement passif et actif sont adaptées et présentes du premier au dernier traitement et du stade aigu au stade chronique. La stimulation des propriocepteurs dans les couches fasciales les plus superficielles (derme, hypoderme,...), notamment à l'aide de techniques de palper-rouler, dans les zones en regard des PTrM et dans les zones de douleurs référées est indispensable pour éviter la formation de PTrM satellites et les récives.

### Traitement instrumental

Le travail des septums intermusculaires est un point essentiel du traitement pour éviter la propagation transversale des tensions musculaires. Ce dernier est grandement facilité par l'emploi des crochets qui permettent de meilleures fixations et une approche plus profonde et plus précise surtout pour un muscle difficilement accessible avec les doigts comme le muscle subscapulaire.

La précision possible lors du grattage de l'insertion humérale du muscle supra-épineux à l'aide de la spatule d'un des petits crochets permet un traitement très souvent moins douloureux et mieux ciblé qu'avec le doigt.

L'utilisation des ventouses permet la décoaptation de structures superposées comme la scapula et le gril costal, cela rend possible les

manœuvres de pompage du septum reliant les muscles subscapulaire et dentelé antérieur.

La puncture sèche du PTrM médial du muscle supra-épineux permet quant à elle, un traitement précis et souvent beaucoup moins douloureux que les techniques manuelles chez les patients présentant une chaîne myofasciale intégrant les muscles supra-épineux et trapèze supérieur [16][66][80][83].

Les différentes techniques de traitement développées dans ce chapitre seront choisies par le praticien en fonction de son bilan diagnostique, de la sensibilité du patient, de la nature et de l'acuité de la dysfonction qu'il présente.

## RAPPELS ANATOMIQUE ET PHYSIOLOGIQUE

### **Muscle infra-épineux**

#### **Origine**

- deux tiers médiaux de la fosse infra-épineuse de la scapula.

#### **Insertions**

- facette postéro-proximale du tubercule majeur de l'humérus ;
- capsule de l'articulation gléno-humérale.

#### **Innervation**

- nerf suprascapulaire (C5, C6).

#### **Fonctions**

- rotation latérale gléno-humérale ;
- stabilisation gléno-humérale.

### **Muscle petit rond**

#### **Origine**

- fosse infra-épineuse, le long de la moitié proximale du bord latéral de la scapula, entre les muscles infra-épineux et grand rond.

#### **Insertions**

- facette postéro-distale du tubercule majeur de l'humérus, distalement à l'insertion du muscle infra-épineux ;
- capsule de l'articulation gléno-humérale.

#### **Innervation**

- nerf axillaire (C5, C6).

#### **Fonctions**

- rotation latérale gléno-humérale ;
- stabilisation gléno-humérale ;
- adducteur accessoire gléno-huméral.

### **Muscle subscapulaire**

#### **Origine**

- fosse subscapulaire, du bord médial au bord axillaire de la scapula.

#### **Insertions**

- tubercule mineur de l'humérus ;
- capsule de l'articulation gléno-humérale.

#### **Innervation**

- nerfs subscapulaires supérieur et inférieur (C5, C6).

#### **Fonctions**

- rotation médiale gléno-humérale ;
- adduction gléno-humérale ;
- stabilisation gléno-humérale.

### **Muscle supra-épineux**

#### **Origines**

- fosse supra-épineuse de la scapula ;
- épine de la scapula.

#### **Insertions**

- facette proximale du tubercule majeur de l'humérus ;
- capsule de l'articulation gléno-humérale.

#### **Innervation**

- nerf suprascapulaire (C5, C6).

#### **Fonctions**

- abduction gléno-humérale ;
- stabilisation gléno-humérale.

### **Muscle deltoïde**

#### **Origines**

- tiers latéral de la clavicule ;
- bord latéral de l'acromion ;
- tiers latéral de l'épine de la scapula.

#### **Insertions**

- tubérosité deltoïdienne de l'humérus ;
- partie moyenne de la face latérale de l'humérus.

#### **Innervation**

- nerf axillaire (C5, C6).

#### **Fonctions**

- abduction gléno-humérale ;
- antéflexion, rotation médiale et adduction horizontale ventrale pour le faisceau antérieur du muscle deltoïde ;
- rétroflexion, rotation latérale et adduction horizontale dorsale pour le faisceau postérieur du muscle deltoïde.

Muscles	Actions principales	Innervation
Infra-épineux	rotation latérale gléno-humérale, stabilisation gléno-humérale	nerf suprascapulaire (C5, C6)
Petit rond	rotation latérale gléno-humérale, adduction gléno-humérale, stabilisation gléno-humérale	nerf axillaire (C5, C6)
Subscapulaire	rotation médiale gléno-humérale, stabilisation gléno-humérale	nerfs subscapulaires supérieur et inférieur (C5, C6)
Supra-épineux	abduction gléno-humérale, stabilisation gléno-humérale	nerf suprascapulaire (C5, C6)
Deltoïde	abduction gléno-humérale, rotations médiale et latérale gléno-humérales, antéflexion et rétroflexion gléno-humérales	nerf axillaire (C5, C6)

Tableau 4-7 Actions principales et innervation des muscles

## TABLEAUX CLINIQUES

### **Muscle infra-épineux**

#### Symptomatologie principale

- douleur profonde et intense à la face antérieure de l'épaule «dans l'articulation gléno-humérale» ;
- difficulté de dormir sur le côté symptomatique ;
- faiblesse et fatigue de la ceinture scapulaire ;
- restriction de la rotation médiale gléno-humérale (test de la main à la scapula positif) et de l'adduction horizontale ventrale ;
- mouvement combiné de rotation latérale, abduction gléno-humérales actif douloureux et légèrement limité (test de couverture de la bouche positif).

#### Activation du PTrM

- par un surmenage musculaire : travail en rotation latérale gléno-humérale, service en tennis ;
- par un traumatisme : agripper une rampe pour éviter une chute, luxation de l'épaule ;
- par un étirement musculaire prolongé : en cas d'hémiplégique flasque.

#### Diagnostic différentiel

- SMD des muscles : long chef du biceps brachial, faisceau antérieur du deltoïde, petit rond, supra-épineux, trapèze, élévateur de la scapula ;
- lésions de la coiffe des rotateurs ;
- tendinite du long chef du muscle biceps brachial ;
- arthrose/arthrite gléno-humérales ;
- hernie discale cervicale ;
- syndrome du défilé thoracique ;
- neuropathie du nerf suprascapulaire ;
- syndrome de l'espace axillaire latéral - neuropathie du nerf axillaire.

#### Chaînes myofasciales

- muscle petit rond ;
- muscle supra-épineux ;
- muscle deltoïde ;
- muscle biceps brachial ;

- muscle subscapulaire ;
- muscles grand rond, grand dorsal et grand pectoral.

### **Muscle petit rond**

#### Symptomatologie principale

- douleur profonde à la face postérieure de l'articulation gléno-humérale au repos et au mouvement ;
- difficulté de dormir sur le côté symptomatique ;
- faiblesse et fatigue de la ceinture scapulaire ;
- légère restriction de la rotation médiale gléno-humérale, (test de la main à la scapula légèrement positif) et de l'adduction horizontale ventrale ;
- le nerf axillaire peut être comprimé au niveau de l'espace axillaire latéral par le muscle petit rond.

#### Activation du PTrM

- la présence d'un PTrM dans le muscle petit rond est quasiment toujours associée, à celle de PTrM dans le muscle infra-épineux ;
- la symptomatologie du muscle petit rond est souvent masquée par celle, due à un SMD du muscle infra-épineux et n'apparaît qu'après la désactivation du ou des PTrM de ce-dernier ;
- par un surmenage musculaire : travail en rotation latérale gléno-humérale, service en tennis ;
- par un traumatisme : agripper une rampe pour éviter une chute, luxation de l'épaule ;
- par un étirement musculaire prolongé : chez l'hémiplégique flasque.

#### Diagnostic différentiel

- SMD des muscles infra-épineux, supra-épineux, grand rond, subscapulaire, faisceau postérieur du deltoïde, dentelé postérieur et supérieur, triceps brachial et élévateur de la scapula ;
- lésions de la coiffe des rotateurs ;
- hernie discale cervicale ;
- bursite subacromio-deltoïdienne ;

- neuropathie du nerf suprascapulaire ;
- syndrome de l'espace axillaire latéral - neuropathie du nerf axillaire.

### Chaînes myofasciales

- muscle infra-épineux ;
- muscle supra-épineux ;
- muscle deltoïde ;
- muscle biceps brachial ;
- muscle souscapulaire ;
- muscles grand rond, grand dorsal et grand pectoral.

### Muscle souscapulaire

#### Symptomatologie principale

- douleur à la face postérieure de l'articulation gléno-humérale au repos et au mouvement ;
- difficulté de mettre le bras en rotation latérale et abduction gléno-humérales ; armer le bras pour lancer une balle, nager,... ;
- difficulté à toucher l'aisselle du côté opposé et de porter la main à la scapula activement ;
- hypersensibilité de l'insertion humérale, au niveau du tubercule mineur ;
- douleur en bracelet ou hypersensibilité à la face dorsale du poignet.

#### Activation du PTrM

- par surmenage sportif : nager le crawl ou lancer une balle avec force ;
- par un traumatisme : luxation de l'épaule ou fracture de l'humérus ;
- par une immobilisation prolongée : le bras maintenu en rotation médiale dans une attelle ou un plâtre ;
- par un raccourcissement permanent : mauvais maintien avec enroulement des épaules, hémiplegie flasque.

#### Diagnostic différentiel

- SMD muscles scalènes, grand et petit ronds, deltoïde postérieur, triceps brachial et dentelé postérieur et supérieur ;
- épaule gelée ;
- lésions de la coiffe des rotateurs ;
- hernie discale cervicale ;
- syndrome du défilé thoracique.

### Chaînes myofasciales

- muscle grand pectoral ;
- muscle grand rond ;
- muscle grand dorsal ;
- long chef du muscle triceps brachial ;
- muscle deltoïde.

### Muscle supra-épineux

#### Symptomatologie principale

- douleur profonde en regard de la région médio-deltoïdienne et sur l'épicondyle latéral ;
- douleur intense à l'abduction gléno-humérale et sourde au repos, voire même la nuit ;
- restriction de mobilité en rotation médiale gléno-humérale (test de la main à la scapula positif) et en adduction horizontale ventrale ;
- mouvement combiné de rotation latérale, abduction gléno-humérales actif douloureux et limité (test de couverture de la bouche positif) ;
- difficultés à effectuer le service en tennis, enfiler une veste, se coiffer,agrafer son soutien-gorge, se raser,... ;
- hypersensibilité de l'insertion humérale, au niveau du tubercule majeur.

#### Activation du PTrM

- souvent associé à la présence de PTrM dans le muscle infra-épineux ;
- par surmenage : tractions maintenues ou répétées sur l'humérus ; port d'une charge le bras pendant le long du corps, promenades du chien en laisse, soulèvement d'une charge bras tendu à l'horizontal ;
- par un traumatisme : traction brutale sur l'humérus.

#### Diagnostic différentiel

- SMD muscles scalènes, grand et petit ronds, deltoïde postérieur, triceps brachial et dentelé postérieur et supérieur, brachio-radial, long extenseur radial du carpe,... ;
- lésions de la coiffe des rotateurs ;
- hernie discale cervicale ;
- neuropathie du nerf suprascapulaire ;
- syndrome du défilé thoracique.



**Chaînes myofasciales**

- muscle infra-épineux ;
- muscle trapèze : parties supérieure et moyenne ;
- muscle deltoïde : surtout le faisceau moyen ;
- muscle grand dorsal.

**Muscle deltoïde****Symptomatologie principale**

- douleur profonde dans la région deltoïdienne à la mobilisation de l'épaule ;
- difficultés à lever le bras à l'horizontale : porter la main à la bouche, se coiffer, se brosser les dents ;
- difficultés à porter le bras en adduction horizontale dorsale : enfiler un manteau ;
- test de «friction lombale» perturbé en cas d'atteinte du faisceau antérieur ;
- test de «couverture de la bouche» limité au vertex en cas d'atteinte du faisceau postérieur.

**Activation du PTrM**

- surmenage sportif : nager le crawl, ski de fond, lancer du poids ;
- traumatisme direct : reculs répétés au cours du tir au fusil ;
- traumatisme indirect : agripper une rampe pour éviter une chute ;
- injection intramusculaire ;
- efforts prolongés, le bras à hauteur d'épaule : couper une haie, peindre,... ;
- raccourcissement permanent : mauvais maintien avec un enroulement des épaules, hémiplegie flasque ;
- présence de PTrM dans les muscles infra-épineux et supra-épineux.

**Diagnostic différentiel**

- SMD des muscles infra-épineux, petit rond, supra-épineux, subscapulaire, grand pectoral, grand rond, trapèze, élévateur de la scapula,... ;
- bursite subacromio-deltoïdienne ;
- lésions de la coiffe des rotateurs ;
- arthrose des articulations gléno-humérale et acromio-claviculaire.

**Chaînes myofasciales**

- muscle grand pectoral ;
- muscles biceps brachial et triceps brachial ;
- muscles grand dorsal et grand rond ;
- muscle coraco-brachial ;
- muscles infra-épineux et supra-épineux ;
- muscle deltoïde : les autres faisceaux.

**MUSCLES FRÉQUEMMENT ASSOCIÉS****Muscle trapèze**

Pour plus d'informations, voir chapitre 1 - Céphalées de tension - Céphalées cervicogènes, page 41 et chapitre 3 - Cervicalgies - Syndrome cervical posttraumatique, page 159.

**Muscles scalènes**

Pour plus d'informations, voir chapitre 9 - Syndrome du défilé thoracique, page 490

**Muscle grand rond****Rappel anatomique**

- origine : fosse infra-épineuse, surface ovale le long de la moitié distale du bord latéral de la scapula ;
- insertion : crête du tubercule mineur de l'humérus ;
- innervation : nerf subscapulaire (C5, C6) ;
- fonction : adduction et rotation médiale gléno-humérales, stabilisation gléno-humérale.

**Symptomatologie principale**

- douleur essentiellement au cours des mouvements : services en tennis, smash en volley, conduite d'un poids lourd sans direction assistée ;
- légère restriction de mobilité : le bras ne peut atteindre l'abduction complète, rapidement compensée ;
- douleurs surtout présentes en fins d'amplitudes ;



- le nerf axillaire peut être comprimé au niveau de l'espace axillaire latéral par le muscle grand rond.

#### Activation du PTrM

- surmenage causé par des mouvements répétés contre résistance, de rétroflexion, rotation médiale gléno-humérales comme lors de la pratique du ski de fond ;
- surmenage causé par la manoeuvre d'un véhicule lourd ne possédant pas de direction assistée.

#### Localisation des PTrM

- PTrM latéral là où le muscle accompagné du muscle grand dorsal forme la paroi dorsale de la fosse axillaire ;
- PTrM médial : en amont de l'angle inférieur de la scapula proche de l'insertion musculaire.

#### Territoires de douleur référée

- douleur ressentie en profondeur dans la région deltoïdienne postérieure «dans l'articulation gléno-humérale», qui peut s'étendre en regard du long chef du muscle triceps brachial ;
- parfois une douleur est ressentie à la face dorsale de l'avant-bras.

#### Palpation du PTrM latéral

- patient en décubitus dorsal, le bras à 90° d'abduction, l'articulation gléno-humérale en rotation latérale modérée ;
- le praticien palpe le muscle grand rond en pince, au niveau de la paroi dorsale de la fosse axillaire en passant par-dessus le muscle grand dorsal, qui forme le bord libre de cette paroi ;
- il recherche, à l'aide d'une pression modérée et de mouvements répétés perpendiculaires aux fibres musculaires, un cordon myalgique, en son sein un point hypersensible et la reproduction de la douleur référée correspondante.

#### Palpation du PTrM médial

- patient en décubitus latéral sur le côté asymptomatique, le bras en adduction, l'avant-bras reposant sur un coussin ;
- le praticien palpe le muscle grand rond à plat, au niveau du bord latéral de l'angle

inférieur de la scapula ;

- il recherche, à l'aide d'une pression modérée et de mouvements répétés perpendiculaires aux fibres musculaires, un cordon myalgique, en son sein un point hypersensible et la reproduction de la douleur référée correspondante.

#### Chaînes myofasciales

- muscles grand dorsal et long chef du triceps brachial ;
- muscles petit rond, deltoïde postérieur et subscapulaire.

## NEUROCOMPRESSION

### Nerf axillaire

L'espace axillaire latéral, encore appelé espace quadrilatère de Velpeau ou espace quadrilatère huméro-tricipital, est un défilé. Son toit est constitué du bord inférieur du muscle subscapulaire, de la partie inférieure de la capsule gléno-humérale et du bord inférieur du muscle petit rond. Son plancher est formé par le bord supérieur du muscle grand rond et ses côtés sont constitués : médialement par le long chef du muscle triceps brachial et latéralement par l'humérus.

Le nerf axillaire, accompagné de l'artère circonflexe postérieure de l'humérus, le traverse pour se diriger vers l'avant en contournant l'humérus sous le muscle deltoïde jusqu'à son bord antérieur.

Au cours de son cheminement, il donne naissance aux rameaux musculaires destinés aux muscles petit rond et deltoïde, à une branche articulaire destinée à l'articulation gléno-humérale et à une branche cutanée qui, dès la sortie de l'espace axillaire latéral, contourne le bord postérieur du muscle deltoïde pour s'étendre jusqu'à la face latérale du bras : le nerf cutané latéral supérieur brachial.

Un tonus augmenté, associé à des PTrM dans les muscles subscapulaire, petit rond et grand rond et dans le long chef du muscle triceps brachial engendre une fermeture de l'espace

axillaire latéral. Cela augmente la pression exercée sur le paquet vasculo-nerveux, qui le traverse. Un tonus augmenté, associé à des PTrM dans le muscle deltoïde peut engendrer une compression d'une ou de plusieurs branches issues du nerf axillaire.

### Nerf supra-claviculaire

Le nerf supra-claviculaire fait partie du plexus cervical superficiel, il est exclusivement sensitif. Il est issu du tronc commun formé par les branches antérieures des troisième et quatrième nerfs spinaux cervicaux. Il contourne le bord postérieur du muscle SCOM et donne rapidement naissance à plusieurs rameaux qui se dirigent en bas et en arrière et deviennent superficiels juste en amont de la clavicule :

- le nerf cutané médial innerve les téguments des régions sterno-cléido-mastoïdienne et sternale ;
- le nerf cutané intermédiaire innerve les téguments des régions supraclaviculaire et subclaviculaire ;
- le nerf cutané latéral innerve les téguments du moignon de l'épaule.

Plusieurs auteurs décrivent des variantes du passage des nerfs cutanés, issus du nerf supra-claviculaire, au niveau de la clavicule. Les structures neurales peuvent être comprimées lors de leur passage dans des canaux osseux ou fibreux dans la clavicule. Cette topographie pourrait expliquer certaines douleurs ou symptômes résiduels, localisés à la face antérieure de l'épaule suite à une fracture de la clavicule et/ou à son traitement chirurgical.

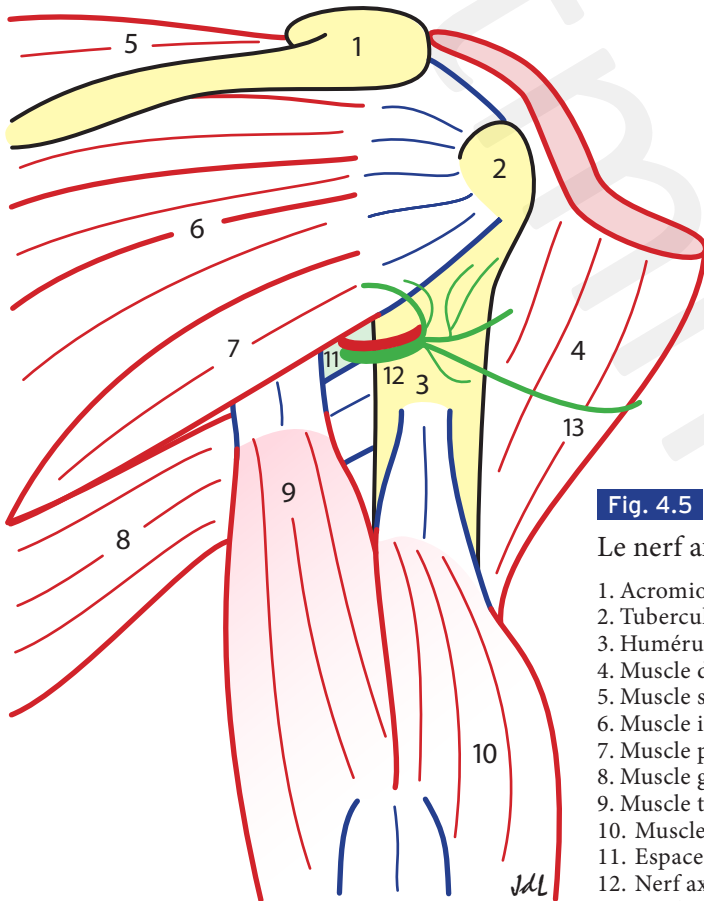
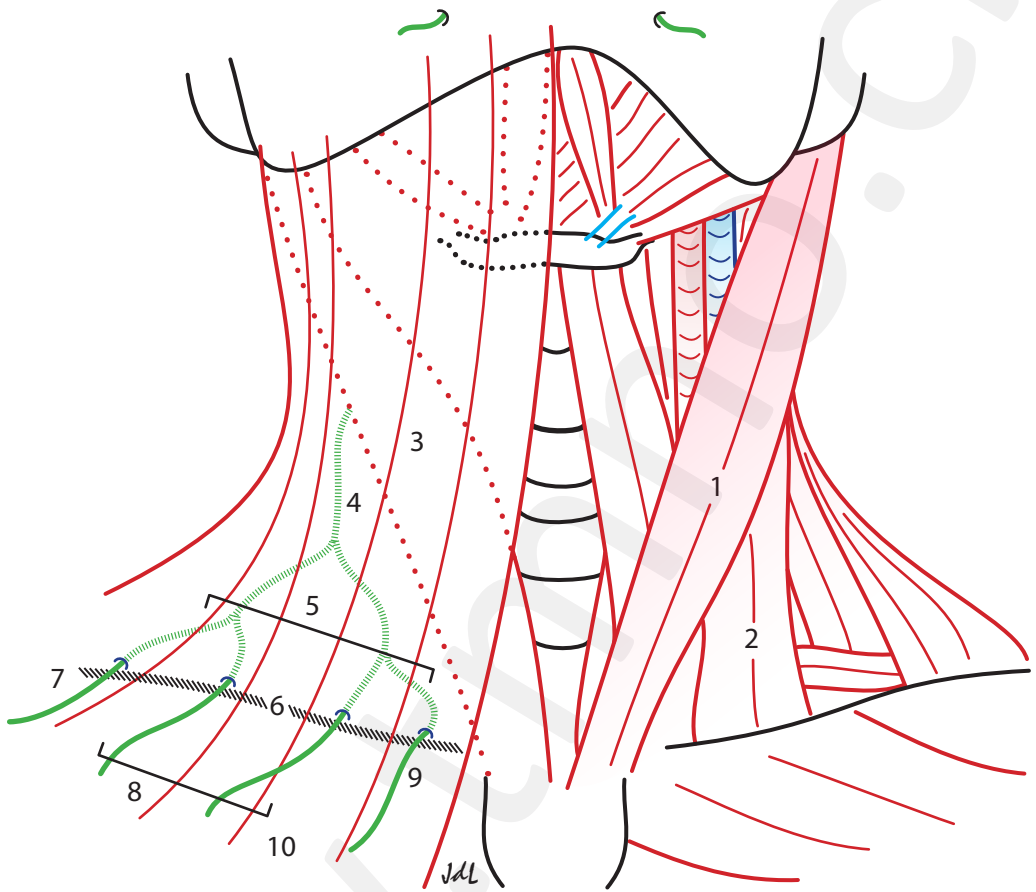


Fig. 4.5

Le nerf axillaire dans l'espace quadrilatère

1. Acromion
2. Tubercule majeur de l'humérus
3. Humérus
4. Muscle deltoïde réséqué
5. Muscle supra-épineux
6. Muscle infra-épineux
7. Muscle petit rond
8. Muscle grand rond
9. Muscle triceps brachial - chef long
10. Muscle triceps brachial - chef latéral
11. Espace axillaire latéral
12. Nerf axillaire
13. Nerf cutané latéral supérieur brachial



**Fig. 4.6**

Les nerfs cutanés du nerf supra-claviculaire en relation avec les muscles SCOM et platysma

- |  |                                  |
|--|----------------------------------|
| 1. Muscle SCOM - chef sternal                        | 6. Clavicule                     |
| 2. Muscle SCOM - chef claviculaire                   | 7. Nerve cutané latéral          |
| 3. Muscle platysma                                   | 8. Nerves cutanés intermédiaires |
| 4. Nerve supra-claviculaire, issu du plexus cervical | 9. Nerve cutané médial           |
| 5. Nerves cutanés, issus du nerf supra-claviculaire  | 10. Fascia pectoral              |

## BILAN DIAGNOSTIQUE - TESTS GLOBAUX

### Arc douloureux

Douleur, due au pincement momentané d'une structure sensible, qui apparaît ou s'aggrave en course moyenne d'un mouvement actif ou passif, à l'aller et/ou au retour et qui dans la suite du même mouvement a tendance à diminuer voire à disparaître. Il existe un arc subacromial situé en moyenne entre 60 et 120° d'élévation et un arc acromio-claviculaire situé en moyenne entre 160 et 180° d'élévation.

Les structures susceptibles de provoquer un arc douloureux sont de deux types :

- les **structures contractiles** représentées par les muscles infra-et supra-épineux, subscapulaire et long chef du biceps brachial, les parties impliquées se situent près des insertions humérales ;
- les **structures inertes** représentées par les bourses subacromiale et subdeltoïdienne, l'articulation acromio-claviculaire, l'acromion, les tubercules majeur et mineur de l'humérus et le ligament coraco-acromial.

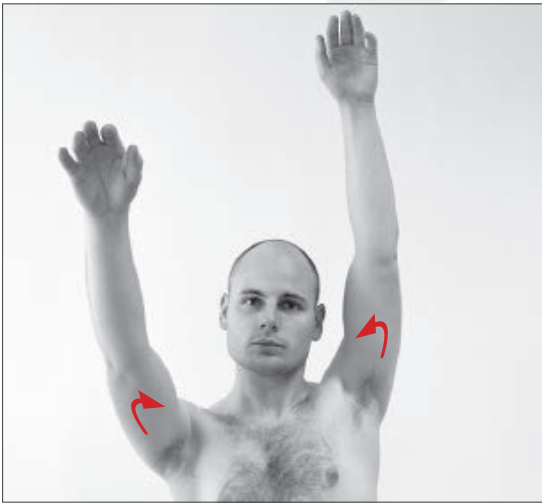

Fig. 4.7

#### Élévation du bras en antéflexion gléno-humérale

Le patient est debout, face au praticien.

Le praticien lui demande d'amener simultanément et de joindre les deux mains, coudes tendus au dessus de la tête à l'aide d'un mouvement d'élévation en antéflexion gléno-humérale.

Il évalue l'harmonie et l'amplitude du mouvement en comparant les deux côtés et prend note de toute reproduction de la symptomatologie du patient.

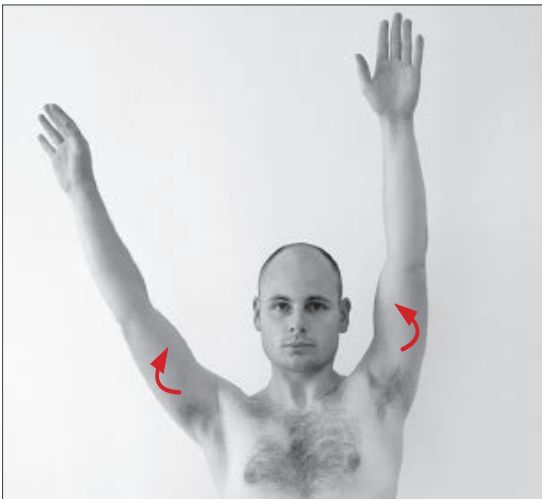


Fig. 4.8

#### Élévation du bras en abduction gléno-humérale

Le patient est debout, face au praticien.

Le praticien lui demande d'amener simultanément et de joindre les deux mains, coudes tendus au dessus de la tête à l'aide d'un mouvement d'élévation en abduction gléno-humérale.

Il évalue l'harmonie et l'amplitude du mouvement en comparant les deux côtés et prend note de toute reproduction de la symptomatologie du patient.

Fig. 4.9

### Élévation du bras en abduction et en rotation latérale gléno-humérales

Le patient est debout, face au praticien.

Le praticien lui demande d'amener la main, du côté à examiner, paume tournée vers l'intérieur, coude tendu, au dessus de la tête.

Il compare l'harmonie, l'amplitude du mouvement et les conditions de reproduction de la symptomatologie, à celles du test précédent.



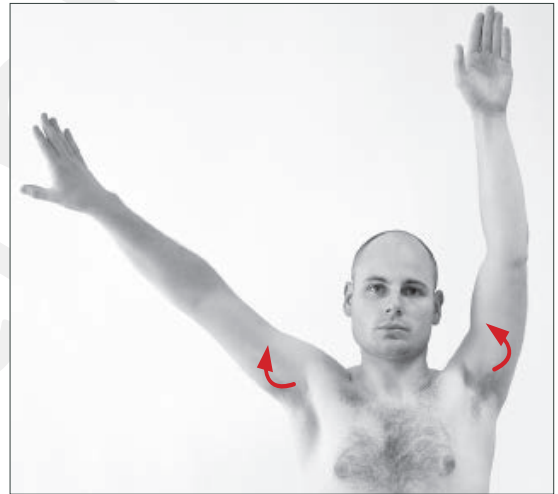Fig. 4.10

### Élévation du bras en abduction et en rotation médiale gléno-humérales

Le patient est debout, face au praticien.

Le praticien lui demande d'amener la main, du côté à traiter, paume vers l'extérieur, coude tendu, au dessus de la tête.

Il compare l'harmonie, l'amplitude du mouvement et les conditions de reproduction de la symptomatologie, à celles des tests précédents.



## Interprétation des tests d'élévation du bras en abduction gléno-humérale

Le test d'élévation réalisé en rotation médiale gléno-humérale augmente les contraintes de compression dans la partie postérieure de l'espace subacromial. S'il provoque une douleur plus importante que le test en position neutre ou en rotation latérale, l'hypothèse diagnostique d'une atteinte tendineuse des muscles supra- et/ou infra-épineux augmente.

Le test d'élévation réalisé en rotation latérale gléno-humérale augmente les contraintes de compression dans la partie antérieure de l'espace subacromial. S'il provoque une douleur plus importante qu'en position neutre ou en rotation médiale, l'hypothèse diagnostique d'une atteinte tendineuse des muscles sous-capulaire et/ou long chef du biceps brachial augmente.

*Remarque : il est important de souligner que, ne se trouvant pas dans l'espace subacromial, les muscles deltoïde et petit rond ne provoquent pas d'arc douloureux.*

## Test de «couverture de la bouche»

Ce test consiste pour le patient à recouvrir la plus grande partie possible de la bouche avec sa main, qu'il amène vers l'avant en contournant sa tête par l'arrière. Ce mouvement nécessite une abduction et une rotation latérale gléno-humérales optimales. L'amplitude moyenne attendue permet au patient de recouvrir la moitié de sa bouche avec ses doigts. Le réaliser activement et maintenir la position atteinte provoquent une contraction intense, en piste interne, des muscles abducteurs et rotateurs latéraux et un étirement des muscles adducteurs et rotateurs médiaux.

En cas de restriction de mobilité, le praticien peut affiner son interprétation, une fois la limite du mouvement atteinte en essayant d'augmenter l'amplitude de façon passive, s'il y arrive, il peut émettre l'hypothèse que ce sont les structures contractées qui limitent le mouvement. Si par contre il ne peut aller plus loin et que la douleur augmente, il émet l'hypothèse que ce sont les structures étirées qui sont à l'origine de la restriction. Il confirme ou infirme son hypothèse en réalisant le test de la «main à la scapula» décrit plus loin.



Fig. 4.11

### Test 1 de «couverture de la bouche»

Le patient est debout, face au praticien.

Il lui demande de recouvrir la plus grande partie possible de sa bouche avec sa main droite, en passant son membre supérieur droit derrière sa tête. Il veille à ce que le patient ne réalise pas d'inclinaison latérale de cette dernière et qu'il ne la tourne pas de plus de 45°.

Il évalue l'amplitude du mouvement en comparant les deux côtés et prend note de toute reproduction de la symptomatologie du patient.

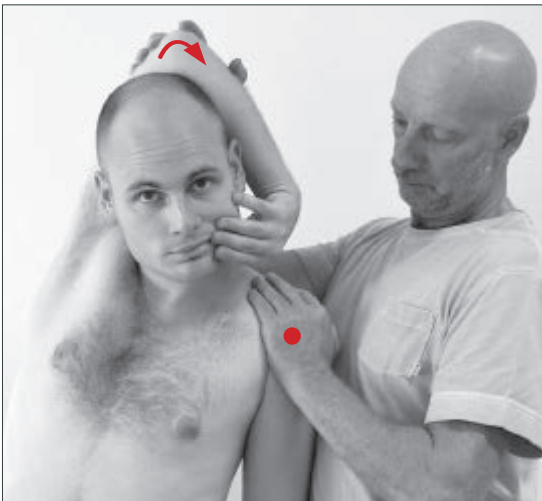

Fig. 4.12

### Test 2 de «couverture de la bouche»

Une fois la limite du mouvement atteinte par le patient, le praticien tente, passivement d'augmenter l'amplitude.

S'il y arrive et que la douleur diminue, l'hypothèse diagnostique d'implication des muscles abducteurs et/ou rotateurs latéraux est posée.

Si au contraire, il n'y arrive pas et que la douleur augmente, c'est l'hypothèse d'implication des muscles adducteurs et/ou rotateurs médiaux qui est privilégiée.



## Test de «la main à la scapula»

À l'inverse du précédent, ce test, qui consiste pour le patient à glisser la main derrière le dos le plus loin possible vers la scapula hétérolatérale, nécessite une adduction et une rotation médiale gléno-humérales optimales. L'amplitude moyenne attendue permet au patient d'atteindre l'épine de la scapula du bout des doigts. Il peut être perturbé par une dysfonction des muscles qui se contractent et/ou des muscles qui sont étirés. Comme au cours du test de «couverture de la bouche», le praticien poursuit passivement le mouvement et observe les réactions du patient.

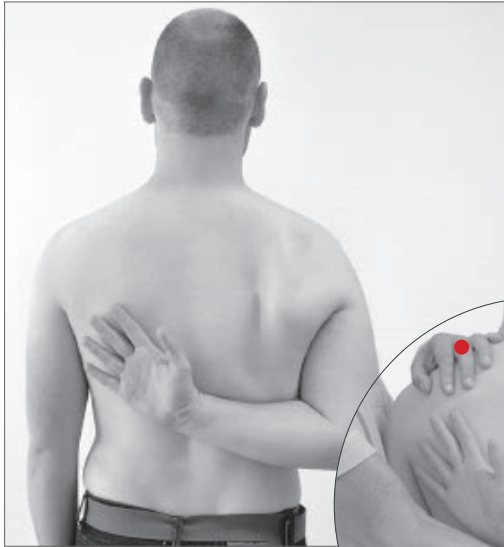

Fig. 4.13

### Test 1 et 2 de «la main à la scapula»

Le patient est debout. Le praticien lui demande de glisser la main derrière le dos le plus loin possible vers la scapula hétérolatérale.

Il évalue l'amplitude du mouvement en comparant les deux côtés et prend note de toute reproduction de la symptomatologie du patient. Une fois la limite du mouvement atteinte par le patient, le praticien tente, passivement d'augmenter l'amplitude (voir figure en médaillon). S'il y arrive et que la douleur diminue, l'hypothèse diagnostique d'implication des muscles adducteurs et/ou rotateurs médiaux est posée. Si au contraire, il n'y arrive pas et que la douleur augmente, c'est l'hypothèse d'implication des muscles abducteurs et/ou rotateurs latéraux qui est privilégiée.

Muscles	Arc douloureux	Tests de «couverture de la bouche»	Tests de «la main à la scapula»
Infra-épineux	60°<>120° augmente en rotation médiale GH	Actif : limitation douloureuse moyenne Passif : augmentation d'amplitude et diminution de douleur	Actif : fortement limité Passif : impossible et augmentation de douleur
Petit rond	pas d'arc douloureux	Actif : parfois limité Passif : augmentation d'amplitude et diminution de douleur	Actif : fortement limité Passif : impossible et augmentation de douleur
Sub-scapulaire	60°<>120° augmente en rotation latérale GH	Actif : fortement limité Passif : impossible et augmentation de douleur	Actif : limitation douloureuse moyenne Passif : augmentation d'amplitude et diminution de douleur
Supra-épineux	60°<>120° augmente en rotation médiale GH	Actif : légère limitation due à la douleur en fin de mouvement Passif : augmentation d'amplitude et diminution de douleur	Actif : fortement limité Passif : impossible et augmentation de douleur
Deltoïde	pas d'arc douloureux	Actif : forte limitation due à la douleur en cas d'atteinte du faisceau postérieur Passif : augmentation d'amplitude et diminution de douleur	perturbé dans le cas d'une atteinte du faisceau antérieur

Tableau 4-8 Résumé : arc douloureux, couverture de la bouche, main à la scapula



## BILAN DIAGNOSTIQUE - TESTS SPÉCIFIQUES

### Muscle infra-épineux

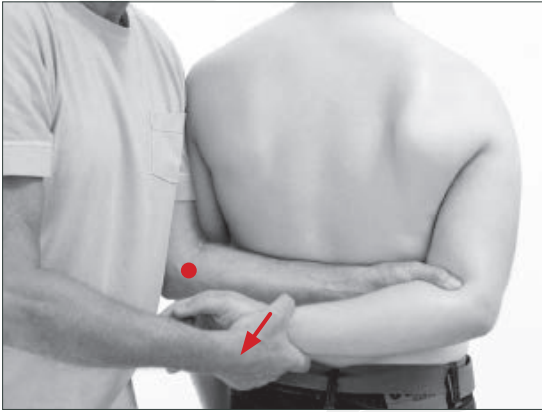

Fig. 4.14

#### Mise en tension du muscle infra-épineux

Le patient est debout, le praticien fixe le tronc du patient à l'aide d'un bras et amène progressivement son articulation gléno-humérale en rétroflexion, adduction et rotation médiale à l'aide de son autre main.

Il évalue la sensation de fin de course de la rotation médiale. Il compare les deux côtés et prend note d'une éventuelle restriction de mobilité et de toute reproduction de la symptomatologie du patient.

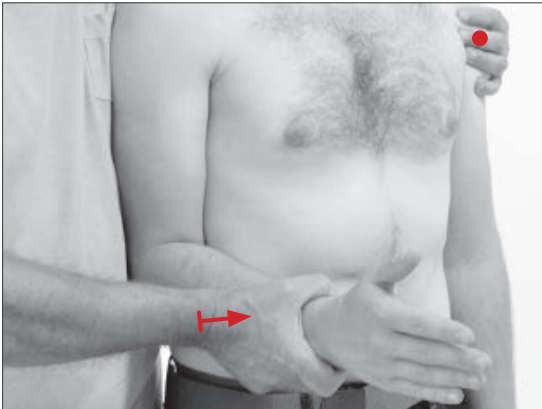


Fig. 4.15

#### Isométrie du muscle infra-épineux

Le patient est debout, le praticien place l'épaule du côté à tester, en position neutre ou en rotation médiale dans une position non douloureuse pour le patient.

Il lui demande ensuite d'effectuer une rotation latérale gléno-humérale, à laquelle il résiste. Il évalue la force musculaire et prend note de toute reproduction de la symptomatologie du patient. Il réalise ce test bilatéralement et compare les deux côtés.

Fig. 4.16

#### Repérage du muscle infra-épineux

Le patient est en décubitus ventral, son bras en appui sur la table, son avant-bras en dehors de la table entre les genoux du praticien.

Le praticien est assis, à côté du patient et place sa main palpatrice en dessous de l'épine de la scapula, dans la fosse infra-épineuse. Il demande au patient d'effectuer une rotation latérale faible à modérée, à laquelle il résiste à l'aide de son genou, pour localiser le corps musculaire.

Il poursuit en réalisant sa palpation perpendiculairement aux fibres du muscle infra-épineux vers le bord médial de la scapula et en direction de son insertion humérale sur la facette postéro-proximale du tubercule majeur.

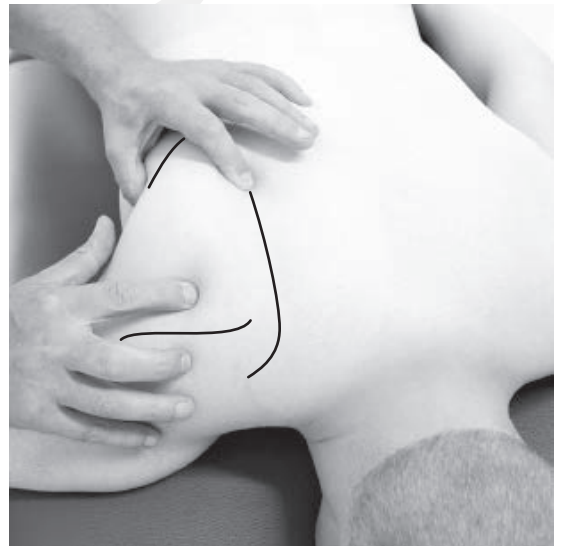
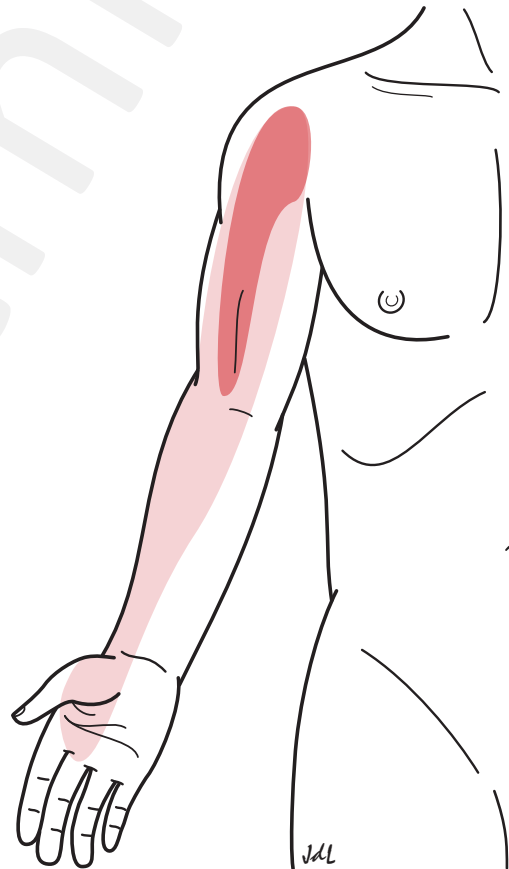
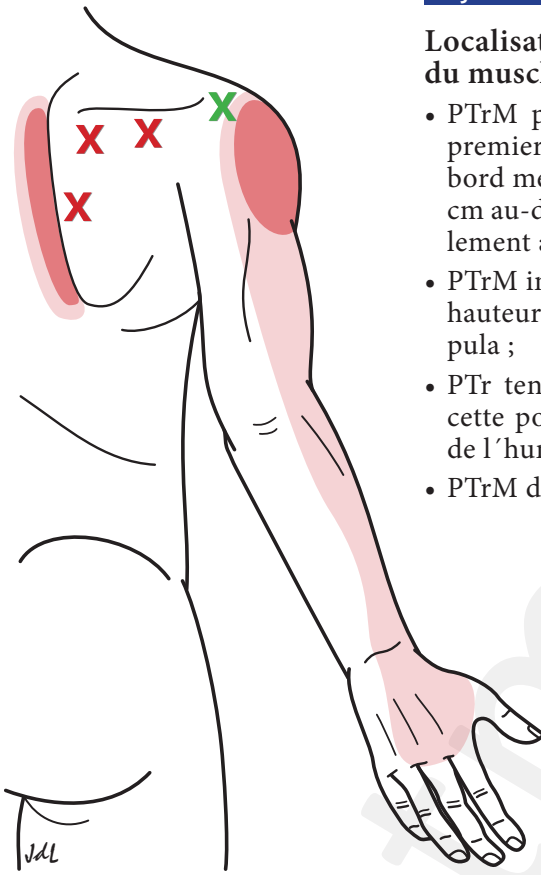


Fig. 4.17

### Localisation des PTrM du muscle infra-épineux

- PTrM principaux - fosse infra-épineuse : le premier dans l'angle formé par l'épine et le bord médial de la scapula et le deuxième 1 à 2 cm au-dessous de l'épine de la scapula, latéralement au premier ;
- PTrM inhabituel - fosse infra-épineuse : à mi-hauteur du muscle, au bord médial de la scapula ;
- PTr tendineux et/ou d'insertion : sur la facette postéro-proximale du tubercule majeur de l'humérus ;
- PTrM de la transition musculo-tendineuse.



### Territoires de douleur référée du muscle infra-épineux

- PTrM principaux : douleur souvent intense, ressentie en profondeur dans la région deltoïdienne antérieure «dans l'articulation gléno-humérale», qui peut s'étendre vers le bas aux faces antérieure et latérale du bras et de l'avant-bras ;
- parfois une douleur est ressentie dans la région suboccipitale ou à la face dorso- et palmo-radiale de la main ;
- PTrM inhabituel : douleur interscapulaire au bord médial de la scapula ;
- PTr tendineux, d'insertion et de la transition musculo-tendineuse : douleur référée comparable à celle des PTrM principaux, mais ayant moins tendance à s'étendre.

rouge vif : territoire principal de douleur référée  
rouge pâle : territoire accessoire de douleur référée

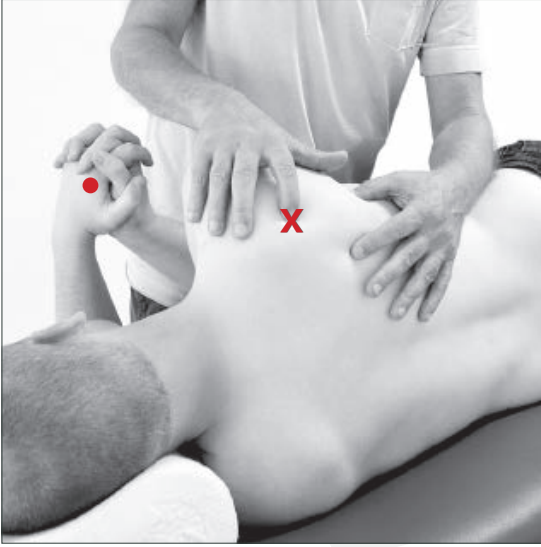


Fig. 4.18

### Palpation du PTrM médial du muscle infra-épineux

Le patient est en décubitus latéral sur le côté asymptomatique. Sa main gauche enlance sa main droite afin de maintenir l'articulation gléno-humérale du côté palpé légèrement en antéflexion, adduction et rotation latérale.

Le praticien repère le PTrM médial au niveau de l'angle formé par l'épine et le bord médial de la scapula, au travers du muscle trapèze inférieur. Il recherche, à l'aide d'une pression modérée et de mouvements répétés perpendiculaires aux fibres musculaires, un cordon myalgique, en son sein un point hypersensible et la reproduction de la douleur référée correspondante.

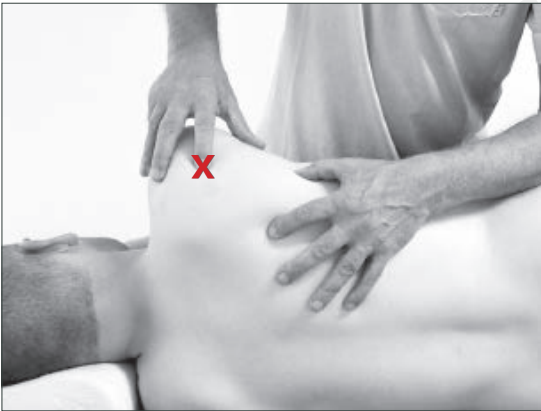

Fig. 4.19

### Palpation du PTrM latéral du muscle infra-épineux

Le patient est en décubitus latéral, sur le côté asymptomatique.

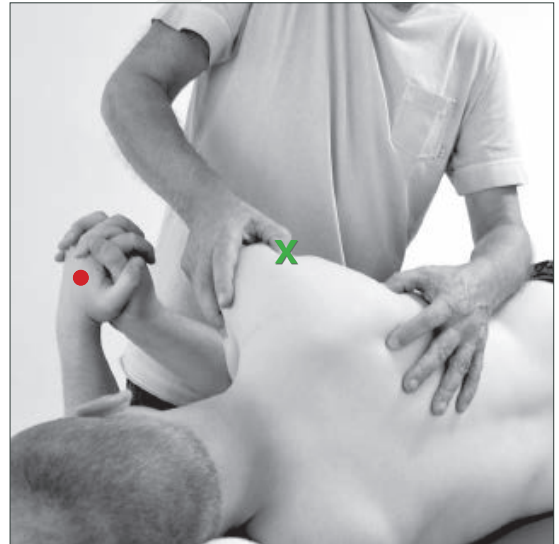
Le praticien repère le PTrM latéral 1 à 2 cm au-dessous de l'épine de la scapula, latéralement au précédent. Il recherche, à l'aide d'une pression modérée et de mouvements répétés perpendiculaires aux fibres musculaires, un cordon myalgique, en son sein un point hypersensible et la reproduction de la douleur référée correspondante.

Fig. 4.20

### Palpation du PTr d'insertion humérale du muscle infra-épineux

Le patient est en décubitus latéral sur le côté asymptomatique.

Le praticien repère à l'aide de son pouce, le tendon du muscle infra-épineux. Il déplace ensuite son pouce latéralement jusqu'à ce qu'il palpe le tubercule majeur de l'humérus. Il recherche, à l'aide d'une pression modérée et de mouvements répétés perpendiculaires aux fibres tendineuses d'insertion, un point hypersensible et la reproduction de la douleur référée correspondante. Il réalise cette manœuvre bilatéralement et compare les réponses du côté symptomatique à celles du côté opposé.



## Muscle petit rond

Fig. 4.21

### Mise en tension du muscle petit rond

Le patient est debout, le praticien fixe le tronc du patient à l'aide d'un bras et amène progressivement son articulation gléno-humérale en rétroflexion, adduction et rotation médiale à l'aide de son autre main.

Il évalue la sensation de fin de course de la rotation médiale. Il compare les deux côtés et prend note d'une éventuelle restriction de mobilité et de toute reproduction de la symptomatologie du patient.

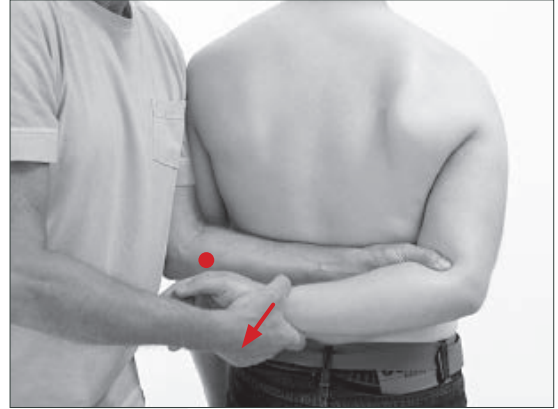


Fig. 4.22

### Isométrie du muscle petit rond

Le patient est debout, le praticien place l'épaule, du côté à tester, en position neutre ou en rotation médiale dans une position non douloureuse pour le patient.

Il lui demande ensuite d'effectuer une rotation latérale de l'épaule, à laquelle il résiste. Il évalue la force musculaire et prend note de toute reproduction de la symptomatologie du patient. Il réalise ce test bilatéralement et compare les deux côtés.

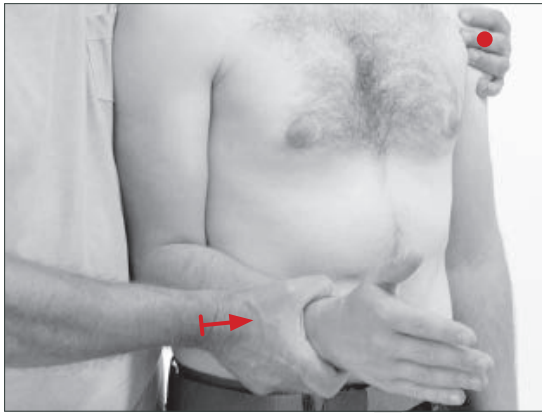


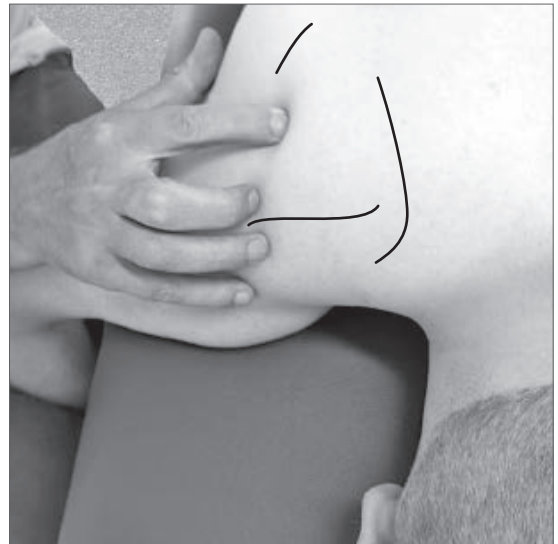
Fig. 4.23

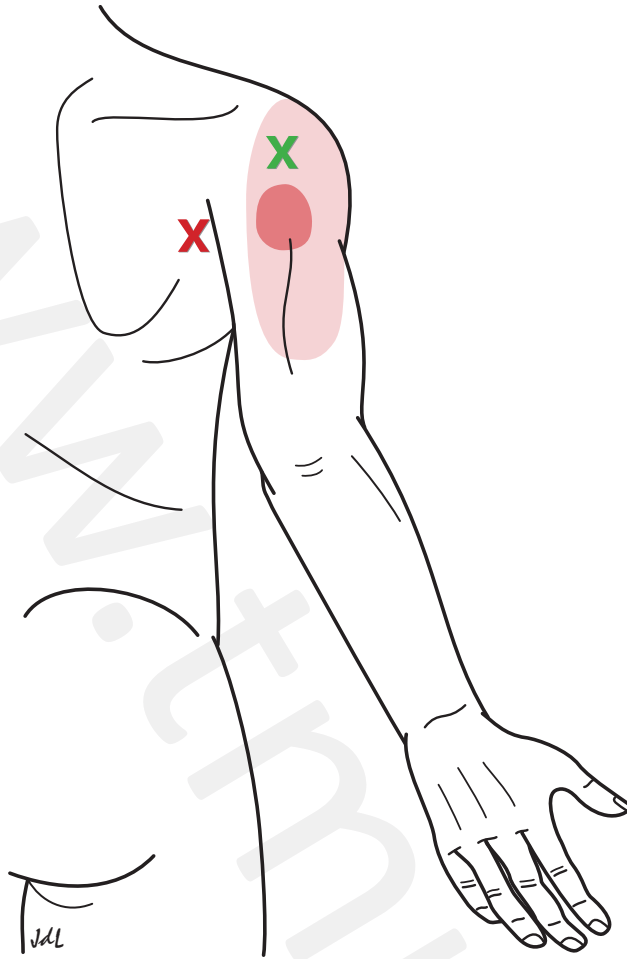
### Repérage du muscle petit rond

Le patient est en décubitus ventral, son bras en appui sur la table, son avant-bras entre les genoux du praticien.

Le praticien est assis, à côté du patient et place sa main palpatrice dans la fosse infra-épineuse médialement au bord latéral de la scapula. Il demande au patient d'effectuer des rotations latérales et médiales alternées, auxquelles il résiste à l'aide de ses genoux.

Il localise le corps musculaire du muscle petit rond entre les muscles grand rond et infra-épineux, il peut le palper perpendiculairement en direction de la facette postéro-distale du tubercule majeur.





rouge vif : territoire principal de douleur référée  
rouge pâle : territoire accessoire de douleur référée

Fig. 4.24

### Localisation des PTrM du muscle petit rond

- PTrM du corps musculaire : le long du bord latéral de la scapula, entre les muscles infra-épineux en haut et grand rond en bas ;
- PTr tendineux et/ou d'insertion : sur la facette postéro-inférieure du tubercule majeur de l'humérus.

### Territoires de douleur référée du muscle petit rond

- PTrM du corps musculaire : douleur en forme de disque «type bursite», ressentie en profondeur et localisée précisément dans la région deltoïdienne postérieure, en amont de l'insertion distale du muscle deltoïde, qui peut s'étendre aux faces postérieures de l'épaule et du bras ;
- PTr tendineux, d'insertion et de la transition musculo-tendineuse : douleur référée comparable à celle du PTrM du corps musculaire.



Fig. 4.25

### Palpation du PTrM du muscle petit rond

Le patient se trouve en décubitus ventral, l'avant-bras en dehors de la table.

Le praticien repère le PTrM le long du bord latéral de la scapula, entre les muscles infra-épineux en haut et grand rond en bas.

Le recherche, à l'aide d'une pression modérée et de mouvements répétés perpendiculaires aux fibres musculaires, un cordon myalgique, en son sein un point hypersensible et la reproduction de la douleur référée correspondante.

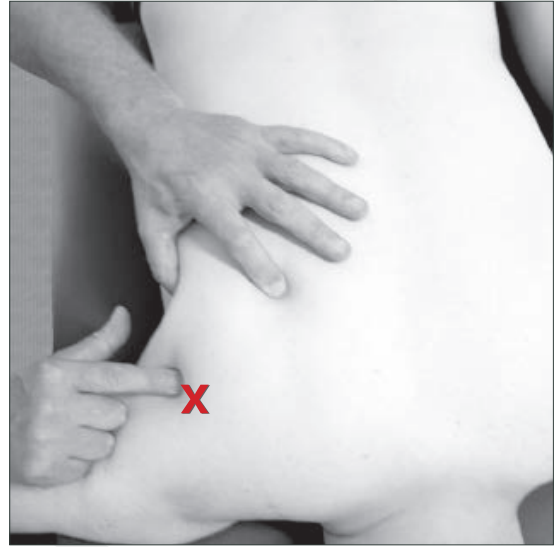

Fig. 4.26

### Palpation du PTr tendineux du muscle petit rond

Le patient se trouve en décubitus latéral sur le côté asymptomatique.

Le praticien repère le PTr tendineux, un travers de doigt au-dessous de celui du muscle infra-épineux.

Il recherche, à l'aide d'une pression modérée et de mouvements répétés perpendiculaires aux fibres tendineuses un point hypersensible et la reproduction de la douleur référée correspondante.

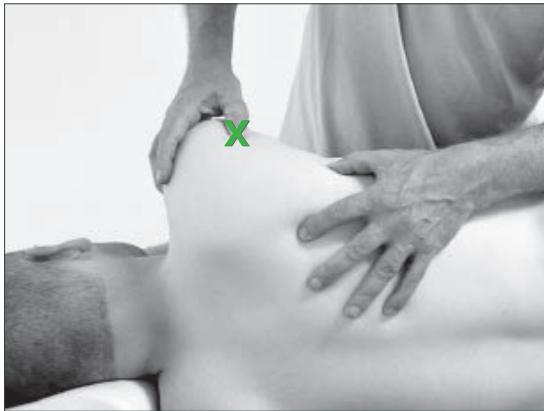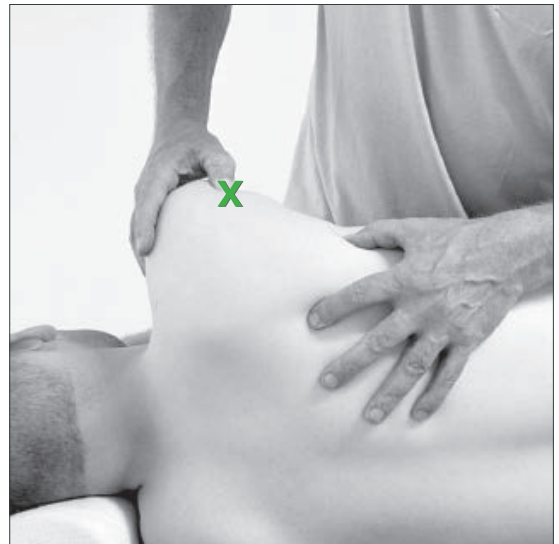


Fig. 4.27

### Palpation du PTr d'insertion humérale du muscle petit rond

Le patient se trouve en décubitus latéral sur le côté asymptomatique, ses deux mains superposées et en appui sur la table.

Le praticien lui fait face et repère à l'aide de son pouce, le tendon du muscle infra-épineux. Il déplace ensuite son pouce un travers de doigt vers le bas et latéralement jusque sur l'humérus. Il recherche, à l'aide d'une pression modérée et de mouvements répétés perpendiculaires aux fibres tendineuses d'insertion, un point hypersensible et la reproduction de la douleur référée correspondante.



## Muscle subscapulaire

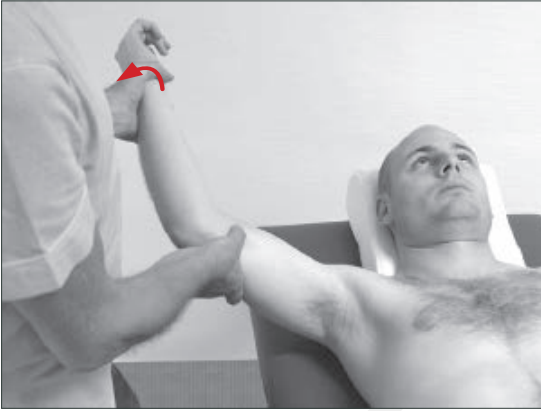

Fig. 4.28

### Mise en tension du muscle subscapulaire

Le patient est en décubitus dorsal. Le praticien est debout, à côté du patient.

Il amène progressivement l'articulation gléno-humérale du patient en abduction et rotation latérale.

Il évalue la sensation de fin de course du mouvement combiné. Il compare les deux côtés et prend note d'une éventuelle restriction de mobilité et de toute reproduction de la symptomatologie du patient.

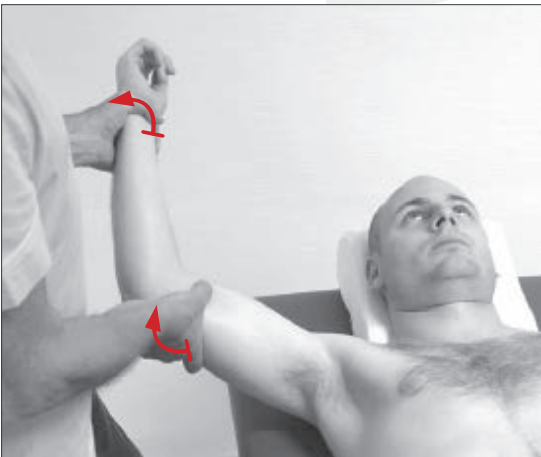


Fig. 4.29

### Isométrie du muscle subscapulaire

Le patient est en décubitus dorsal. Le praticien amène progressivement l'articulation gléno-humérale en abduction et rotation latérale, aussi loin que possible et non douloureuse pour le patient.

Il lui demande ensuite d'effectuer le mouvement combiné d'adduction et de rotation médiale gléno-humérales, auquel il résiste. Il évalue la force musculaire et prend note de toute reproduction de la symptomatologie du patient. Il réalise ce test bilatéralement et compare les deux côtés.

Fig. 4.30

### Repérage du muscle subscapulaire

Le patient est en décubitus dorsal.

Le praticien amène la scapula du patient en protraction par l'intermédiaire d'une traction sur son humérus.

Il est debout, à côté du patient et place sa main palpatrice dans l'angle formé par la scapula et le grill costal, sur la fosse subscapulaire où il localise le corps musculaire.

*Remarque : le praticien peut aussi palper ce muscle dans partie médiale de la fosse subscapulaire, le patient sera alors en décubitus ventral, l'articulation gléno-humérale en rotation médiale et l'épaule en rétraction (sans figure).*

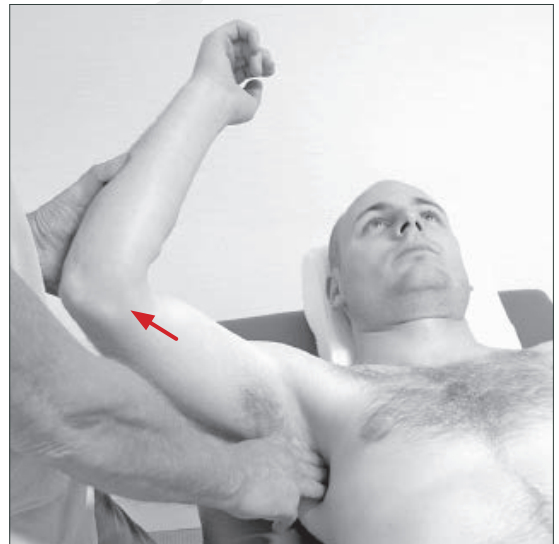




Fig. 4.31

### Localisation des PTrM du muscle subscapulaire

- PTrM du corps musculaire - fosse subscapulaire : les premiers le long des bords axillaire et médial de la scapula et un autre en regard de l'angle supérieur de la scapula (en couleur bleue - inaccessible à la palpation) ;
- PTr d'insertion : sur le tubercule mineur de l'humérus.

rouge vif : territoire principal de douleur référée  
rouge pâle : territoire accessoire de douleur référée

### Territoires de douleur référée du muscle subscapulaire

- PTrM du corps musculaire : douleur souvent intense, ressentie en profondeur dans la région deltoïdienne postérieure, qui peut s'étendre à la scapula et descendre à la face postérieure du bras jusqu'au coude ;
- parfois une hypersensibilité douloureuse «en bracelet» est ressentie, surtout à la face dorsale au niveau du poignet ;
- PTr d'insertion : douleur référée comparable à celle des PTrM du corps musculaire, mais ayant moins tendance à s'étendre.

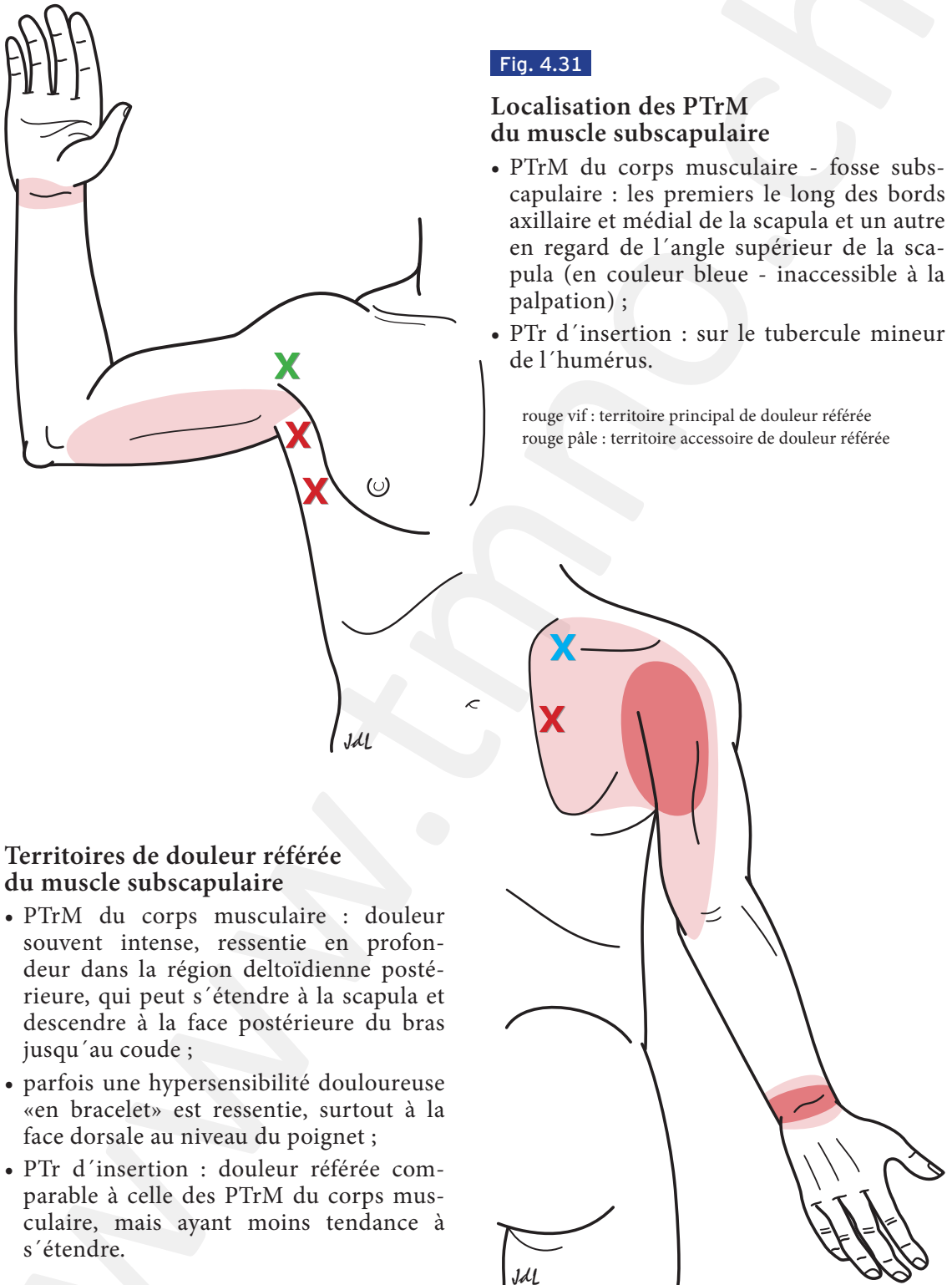


Fig. 4.32

### Palpation du PTrM latéral du muscle subscapulaire

Le patient est assis face à la table, les avant-bras croisés en appui sur celle-ci.

Le praticien repère le PTrM le long du bord axillaire de la scapula.

Il recherche, à l'aide d'une pression modérée orientée ventro-dorsalement et de mouvements répétés perpendiculaires aux fibres musculaires, un cordon myalgique, en son sein un point hypersensible et la reproduction de la douleur référée correspondante.



Fig. 4.33

### Palpation du PTrM médial du muscle subscapulaire

Le patient est en décubitus ventral, l'épaule maintenue en rétraction à l'aide d'un petit coussin et l'articulation gléno-humérale en rotation médiale.

Le praticien repère le PTrM le long du bord latéral de la scapula.

Il recherche, à l'aide d'une pression modérée orientée ventro-dorsalement et de mouvements répétés perpendiculaires aux fibres musculaires, un cordon myalgique, en son sein un point hypersensible et la reproduction de la douleur référée correspondante.

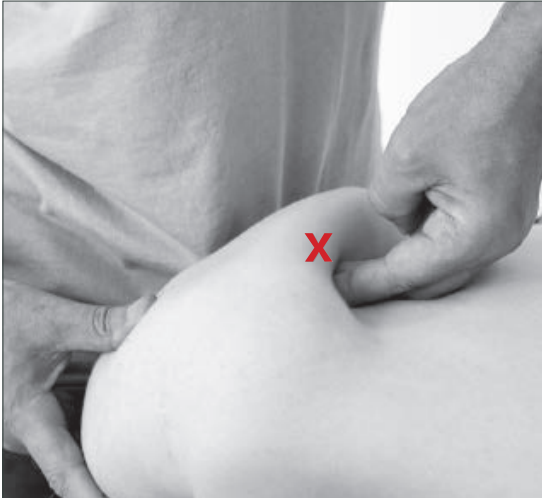
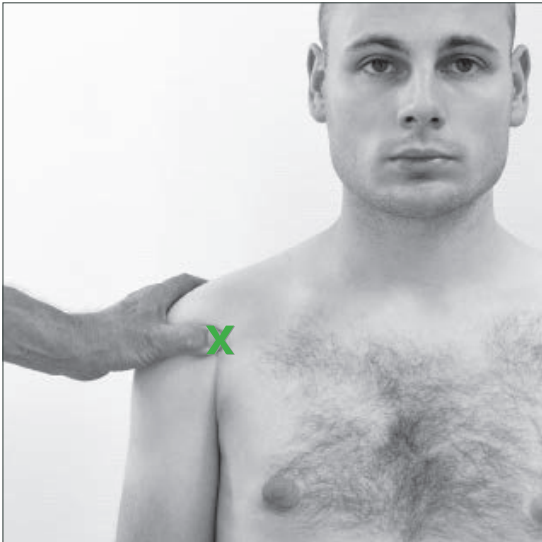
Fig. 4.34

### Palpation du PTr d'insertion humérale du muscle subscapulaire

Le patient est en position assise, l'avant-bras du côté à examiner repose sur sa cuisse.

Le praticien se trouve à son côté et repère à l'aide de son pouce, le processus coracoïde. Il déplace ensuite son pouce latéralement jusqu'à ce qu'il palpe le tubercule mineur de l'humérus. Il recherche, à l'aide d'une pression modérée et de mouvements répétés perpendiculaires aux fibres tendineuses d'insertion, un point hypersensible et la reproduction de la douleur référée correspondante. Il réalise cette manœuvre bilatéralement et compare les réponses du côté symptomatique à celles du côté opposé.



## Muscle supra-épineux

Fig. 4.35

### Mise en tension du muscle supra-épineux

Le patient est debout, le praticien à son côté. Il fixe la scapula du patient au niveau de son bord latéral et amène progressivement son bras en adduction horizontale ventrale.

Il évalue la sensation de fin de course du mouvement. Il compare les deux côtés et prend note d'une éventuelle restriction de mobilité et de toute reproduction de la symptomatologie du patient.

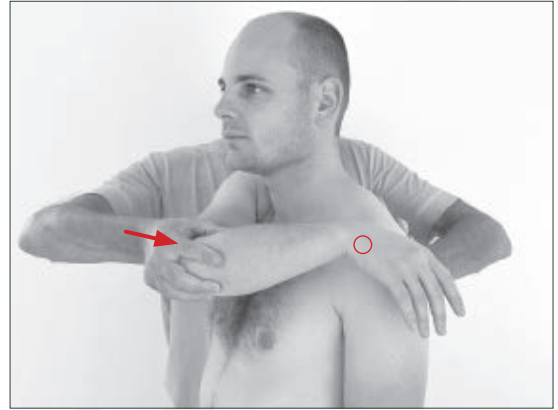


Fig. 4.36

### Isométrie du muscle supra-épineux

Le patient est debout, coude au corps, fléchi à 90°. Le praticien place son articulation gléno-humérale en position zéro pour l'abduction.

Il lui demande ensuite d'effectuer une abduction gléno-humérale, à laquelle il résiste. Il évalue la force musculaire et prend note de toute reproduction de la symptomatologie du patient. Il réalise ce test bilatéralement et compare les deux côtés.

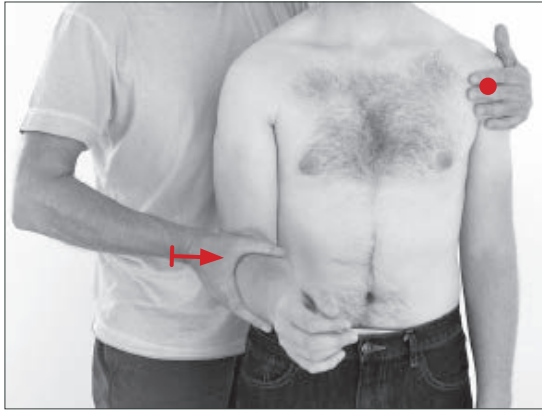


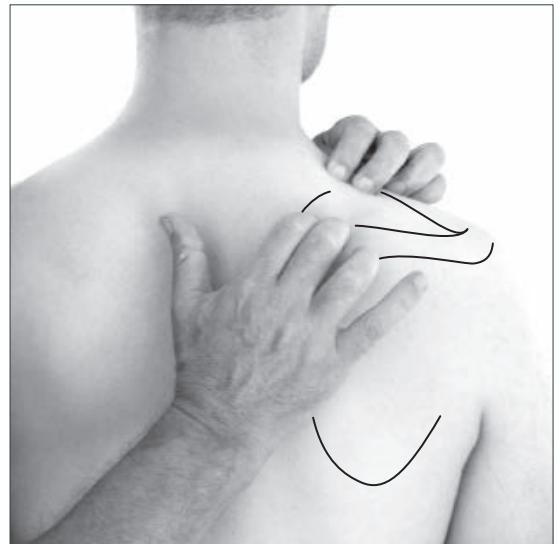
Fig. 4.37

### Repérage du muscle supra-épineux

Le praticien localise le muscle entre 3 repères osseux :

- l'angle supéro-médial de la scapula ;
- le bord supérieur de l'épine de la scapula ;
- le bord postérieur de la clavicule.

Le praticien place sa main palpatrice au-dessus de l'épine de la scapula, dans la fosse supra-épineuse. Il réalise, au travers du muscle trapèze supérieur, sa palpation perpendiculairement aux fibres du muscle supra-épineux de l'angle supéro-médial de la scapula vers l'angle formé par le bord supérieur de l'épine de la scapula et le bord postérieur de la clavicule.



Muscles	Examen subjectif	Examen physique
Infra-épineux	<ul style="list-style-type: none"> <li>• langage corporel indiquant une douleur profonde dans l'articulation de l'épaule et en regard du tendon du long chef du biceps brachial</li> <li>• traumatisme en étirement fréquent</li> </ul>	<ul style="list-style-type: none"> <li>• mise en tension limitée et douloureuse : test de «la main à la scapula» souvent très restreint et douleurs nocturnes lorsque le patient dort en décubitus controlatéral, le bras en adduction</li> <li>• force musculaire : fatigue de la ceinture scapulaire et rotation latérale gléno-humérale contre résistance perturbée par la douleur</li> <li>• arc douloureux en cas de PTr d'insertion</li> </ul>
Petit rond	<ul style="list-style-type: none"> <li>• souvent masqué par l'atteinte concomitante du muscle infra-épineux</li> </ul>	<ul style="list-style-type: none"> <li>• la palpation et l'absence d'arc douloureux permettent de différencier son atteinte de celle du muscle infra-épineux</li> </ul>
Subscapulaire	<ul style="list-style-type: none"> <li>• douleur en bracelet au niveau du poignet, qui rend désagréable le port d'une montre</li> <li>• crépitations lors des mouvements scapulo-thoraciques</li> <li>• mouvements de «lancer» perturbés</li> <li>• supporte mal la position de raccourcissement en cas d'immobilisation</li> <li>• mime l'épaule gelée ; évolution progressive de la restriction de mobilité en rotation latérale et abduction gléno-humérales</li> </ul>	<ul style="list-style-type: none"> <li>• mise en tension limitée et douloureuse : test de «couverture de la bouche» souvent très restreint et douleurs nocturnes lorsque le patient dort en décubitus dorsal le bras au-dessus de la tête</li> <li>• force musculaire : fatigue de la ceinture scapulaire et mouvement combiné de rotation médiale et adduction gléno-humérales contre résistance perturbé par la douleur</li> <li>• arc douloureux en cas de PTr d'insertion dans la partie proximale</li> </ul>
Supra-épineux	<ul style="list-style-type: none"> <li>• parfois source d'une épicondylalgie latérale</li> <li>• le port d'objets lourds peut participer au développement des PTrM</li> <li>• souvent associé aux muscles trapèze supérieur et infra-épineux</li> <li>• parfois présence de calcifications dans la région de l'insertion humérale</li> </ul>	<ul style="list-style-type: none"> <li>• mise en tension limitée et douloureuse : test de «la main à la scapula» positif</li> <li>• force musculaire : fatigue de la ceinture scapulaire et abduction contre résistance perturbée par la douleur</li> <li>• palpation parfois difficile car à réaliser au travers du muscle trapèze supérieur, qui renferme souvent des PTrM latents, voire actifs</li> <li>• arc douloureux en cas de PTr d'insertion</li> </ul>
Deltoïde	<ul style="list-style-type: none"> <li>• lorsqu'ils ne sont pas associés à des PTrM primaires du muscle infra-épineux, un choc direct ou une injection intramusculaire est souvent en cause dans leur genèse</li> <li>• la symptomatologie reste locale et apparaît surtout aux mouvements</li> </ul>	<ul style="list-style-type: none"> <li>• participe aux restrictions de mobilité et aux douleurs observées lors des tests de «la main à la scapula» et de «couverture de la bouche»</li> </ul>

Tableau 4-9 Résumé de l'examen subjectif et de l'examen physique

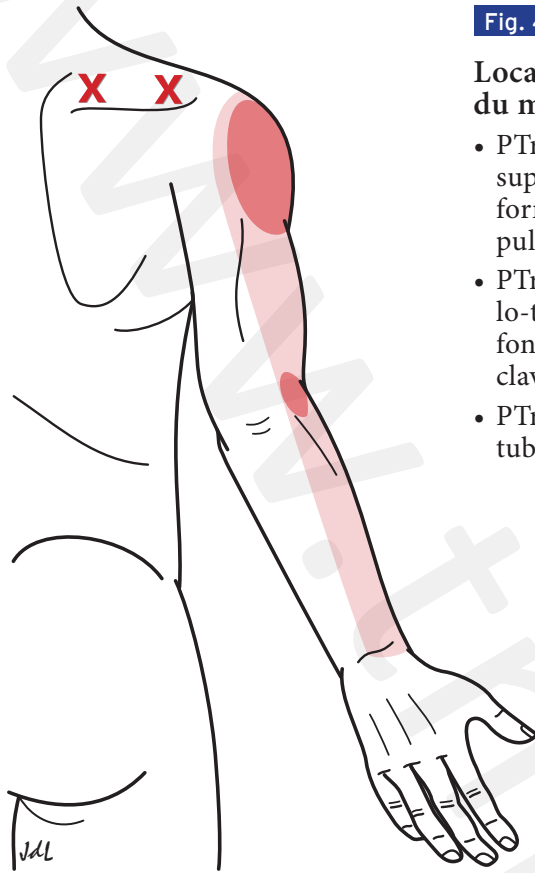
Muscles	Localisations des PTrM	Territoires de douleur référée
Infra-épineux	<ul style="list-style-type: none"> <li>• 3 points au niveau de la fosse infra-épineuse : le premier dans l'angle formé par l'épine et le bord médial de la scapula, le deuxième 1 à 2 cm au-dessous de l'épine de la scapula, latéralement au premier, le troisième à mi-hauteur du muscle, au bord médial de la scapula</li> <li>• 1 point au niveau de la transition musculo-tendineuse et/ou d'insertion sur le tubercule majeur de l'humérus</li> </ul>	<ul style="list-style-type: none"> <li>• douleur profonde dans la région deltoïdienne antérieure «dans l'articulation gléno-humérale», qui peut s'étendre vers le bas aux faces antérieure et latérale du bras et de l'avant-bras</li> <li>• douleur dans la région suboccipitale ou à la face dorso- et palmo-radiale de la main</li> <li>• douleur interscapulaire au niveau du bord médial de la scapula</li> </ul>
Petit rond	<ul style="list-style-type: none"> <li>• 1 point le long du bord latéral de la scapula, entre les muscles infra-épineux en haut et grand rond en bas</li> <li>• 1 point au niveau de la transition musculo-tendineuse ou d'insertion sur le tubercule majeur de l'humérus</li> </ul>	<ul style="list-style-type: none"> <li>• douleur en forme de disque «type bursite», ressentie en profondeur et localisée précisément dans la région deltoïdienne postérieure, en amont de l'insertion distale du muscle deltoïde, qui peut s'étendre aux faces postérieures de l'épaule et du bras</li> </ul>
Subscapulaire	<ul style="list-style-type: none"> <li>• plusieurs points au niveau de la fosse subscapulaire : le long des bords latéral et médial de la scapula, 1 point à l'angle supérieur de la scapula</li> <li>• 1 point d'insertion sur le tubercule mineur de l'humérus</li> </ul>	<ul style="list-style-type: none"> <li>• douleur profonde dans la région deltoïdienne postérieure, qui peut s'étendre à la scapula et à la face postérieure du bras jusqu'au coude</li> <li>• parfois une hypersensibilité douloureuse «en bracelet» à la face dorsale du poignet</li> </ul>
Supra-épineux	<ul style="list-style-type: none"> <li>• 1 point dans la fosse supra-épineuse, en profondeur dans l'angle formé par l'épine et le bord médial de la scapula</li> <li>• 1 point au niveau de la transition musculo-tendineuse, en profondeur dans l'angle formé par la scapula et la clavicule en dedans de l'acromion</li> <li>• 1 point d'insertion sur le tubercule majeur de l'humérus</li> </ul>	<ul style="list-style-type: none"> <li>• douleur profonde dans la région deltoïdienne moyenne et au niveau de l'épicondyle latéral, qui peut s'étendre aux faces latérales du bras et de l'avant-bras, vers l'intérieur de l'articulation gléno-humérale et en regard du muscle</li> </ul>
Deltoïde	<ul style="list-style-type: none"> <li>• plusieurs points dans les trois faisceaux musculaires</li> <li>• plusieurs points d'insertions proximales 1 point d'insertion sur la tubérosité deltoïdienne</li> </ul>	<ul style="list-style-type: none"> <li>• douleur dans les régions deltoïdiennes antérieure, moyenne et/ou postérieure, qui peut s'étendre à la région brachiale adjacente</li> </ul>

Tableau 4-10 Résumé des localisations des PTrM et territoires de douleur référée

Fig. 4.38

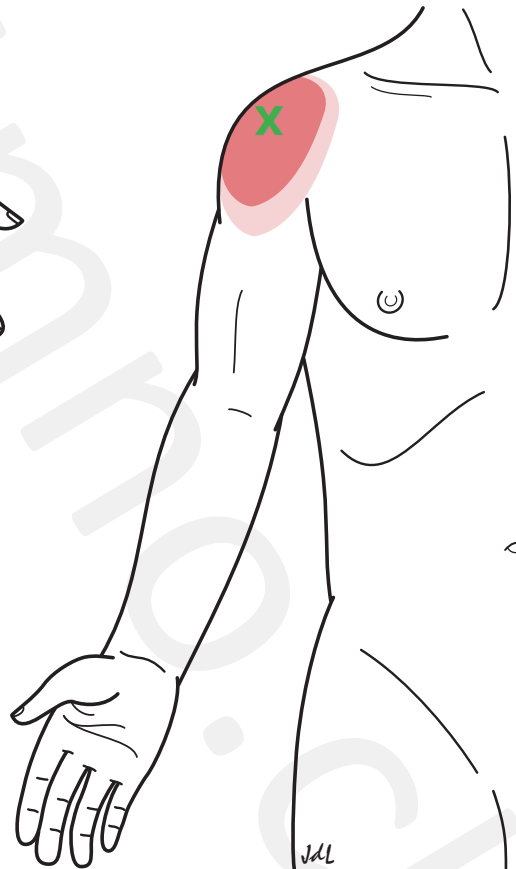
### Localisation des PTrM du muscle supra-épineux

- PTrM médial dans le corps musculaire - fosse supra-épineuse : en profondeur dans l'angle formé par l'épine et le bord médial de la scapula ;
- PTrM latéral au niveau de la transition musculo-tendineuse - fosse supra-épineuse : en profondeur dans l'angle formé par la scapula et la clavicule en dedans de l'acromion ;
- PTr d'insertion : sur la facette supérieure du tubercule majeur de l'humérus.



### Territoires de douleur référée du muscle supra-épineux

- PTrM du corps musculaire et de la transition musculo-tendineuse : douleur ressentie en profondeur dans la région deltoïdienne moyenne et au niveau de l'épicondyle latéral de l'humérus, qui peut s'étendre aux faces latérales du bras et de l'avant-bras, vers l'intérieur de l'articulation gléno-humérale et en regard du muscle ;
- PTr d'insertion : douleur ressentie en profondeur dans la région deltoïdienne moyenne.



rouge vif : territoire principal de douleur référée  
rouge pâle : territoire accessoire de douleur référée



Fig. 4.39

### Palpation du PTrM médial du muscle supra-épineux

Le patient est en décubitus latéral sur le côté asymptomatique.

Le praticien repère le PTrM médial dans l'angle formé par l'épine et le bord médial de la scapula, au travers du muscle trapèze supérieur.

Il recherche, à l'aide d'une pression modérée et de mouvements répétés perpendiculaires aux fibres musculaires, un cordon myalgique, en son sein un point hypersensible et la reproduction de la douleur référée correspondante.

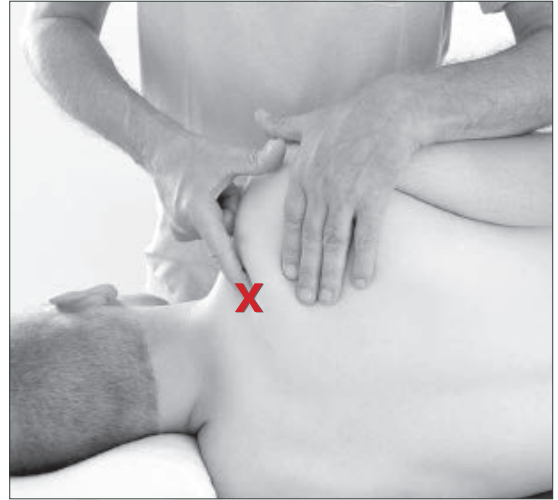

Fig. 4.40

### Palpation du PTrM latéral du muscle supra-épineux

Le patient est en décubitus latéral sur le côté asymptomatique, le bras en abduction.

Le praticien repère le PTrM latéral, dans l'angle formé par la scapula et la clavicule, en dedans de l'acromion, au travers du muscle trapèze supérieur.

Il recherche, à l'aide d'une pression modérée et de mouvements répétés perpendiculaires aux fibres musculaires, un cordon myalgique, en son sein un point hypersensible et la reproduction de la douleur référée correspondante.

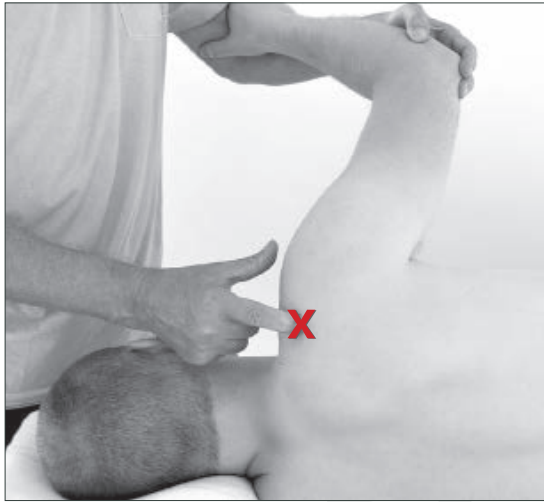
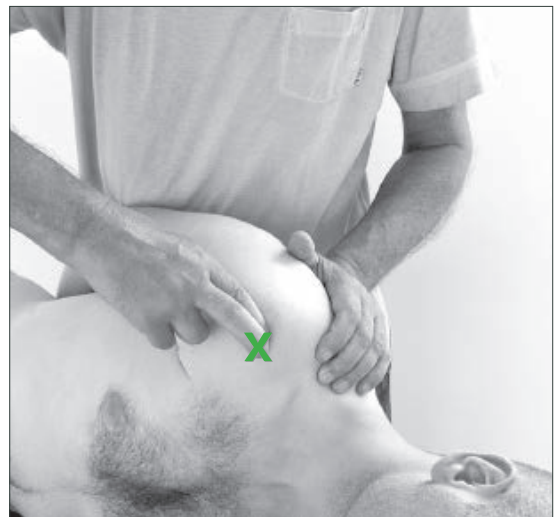
Fig. 4.41

### Palpation du PTr d'insertion humérale du muscle supra-épineux

Le patient est en décubitus latéral sur le côté asymptomatique, l'avant-bras du côté à examiner est maintenu en contact avec la région lombale. Le praticien repère à l'aide de son index, la facette proximale du tubercule majeur, juste en avant de l'acromion. Il recherche, à l'aide d'une pression modérée et de mouvements répétés perpendiculaires aux fibres tendineuses d'insertion, un point hypersensible et la reproduction de la douleur référée correspondante. Il réalise cette manœuvre bilatéralement et compare les réponses du côté symptomatique à celles du côté opposé.





## Muscle deltoïde

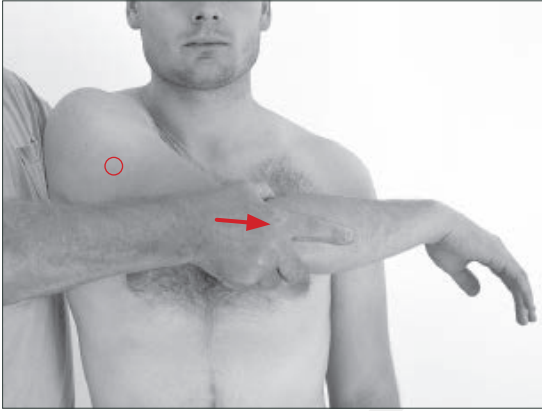


Fig. 4.42

### Mise en tension du muscle deltoïde postérieur

Le patient est debout, le praticien se trouve à son côté. Il amène progressivement l'articulation gléno-humérale du côté symptomatique en adduction horizontale ventrale.

Il évalue la sensation de fin de course du mouvement. Il compare les deux côtés et prend note d'une éventuelle restriction de mobilité et de toute reproduction de la symptomatologie du patient.

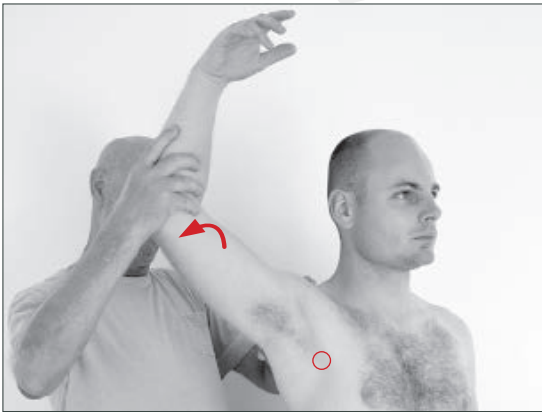


Fig. 4.43

### Mise en tension du muscle deltoïde antérieur

Le patient est debout, le praticien se trouve à son côté. Il amène progressivement l'articulation gléno-humérale du côté symptomatique en abduction et rotation latérale.

Il évalue la sensation de fin de course du mouvement combiné. Il compare les deux côtés et prend note d'une éventuelle restriction de mobilité et de toute reproduction de la symptomatologie du patient.

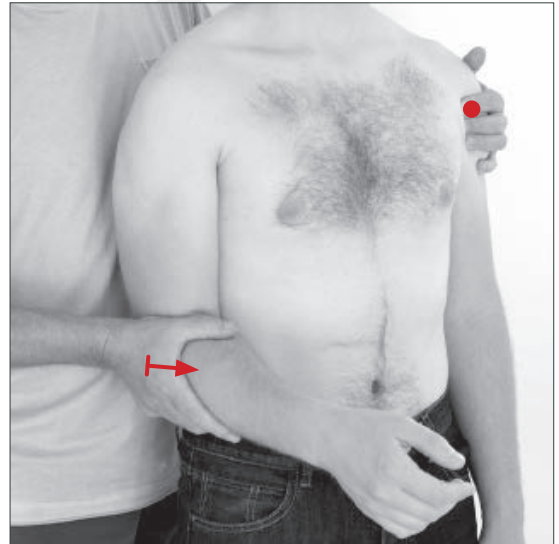
Fig. 4.44

### Isométrie du muscle deltoïde

Le patient est debout, le praticien se trouve à son côté. Il place l'épaule, du côté à tester, en position neutre.

Il lui demande ensuite d'effectuer une abduction de l'articulation gléno-humérale, à laquelle il résiste. Il évalue la force musculaire et prend note de toute reproduction de la symptomatologie du patient. Il réalise ce test bilatéralement et compare les deux côtés.

*Remarque :* en fonction de la partie du muscle que le praticien veut tester, il ajoutera la composante nécessaire : la rétroflexion et/ou la rotation latérale pour le faisceau postérieur et l'antéflexion et/ou la rotation médiale pour le faisceau antérieur.



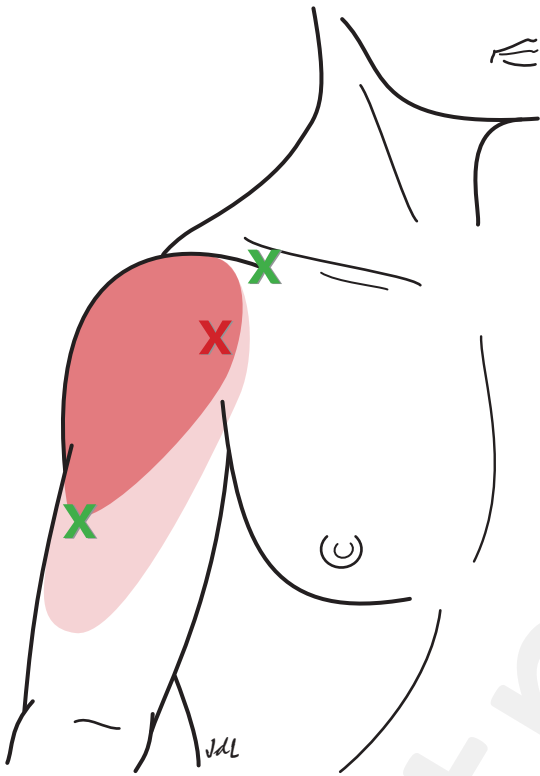


Fig. 4.45

**Localisation des PTrM du muscle deltoïde antérieur**

- PTrM du corps musculaire : dans la partie proximale du faisceau antérieur du muscle ;
- PTr d'insertion : tiers latéral de la clavicle et/ou tubérosité deltoïdienne de

**Territoires de douleur référée du muscle deltoïde antérieur**

- PTrM du faisceau antérieur : douleur dans les régions deltoïdiennes antérieure et moyenne, avec une légère extension possible à la région brachiale adjacente ;
- PTr d'insertion : douleur référée comparable à celle des PTrM du corps musculaire.

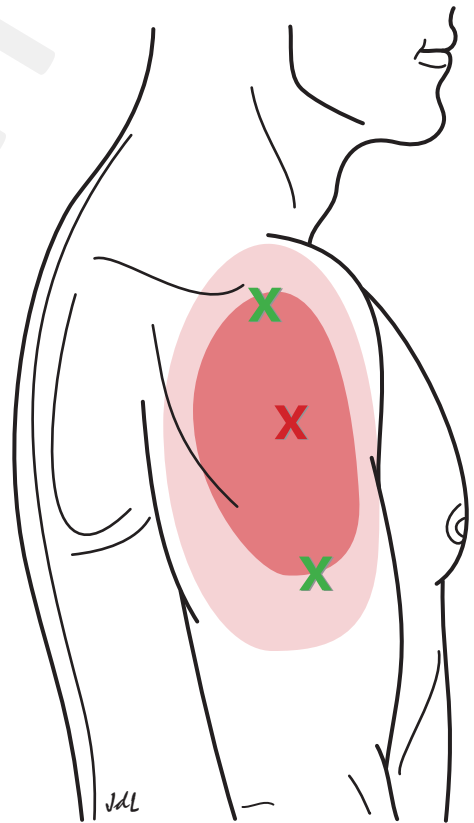
Fig. 4.46

**Localisation des PTrM du muscle deltoïde moyen**

- PTrM du corps musculaire : dans la partie intermédiaire du faisceau moyen du muscle ;
- PTr d'insertion : bord latéral de l'acromion et/ou tubérosité deltoïdienne de l'humérus.

**Territoires de douleur référée du muscle deltoïde moyen**

- PTrM du faisceau moyen : douleur dans les régions deltoïdiennes antérieure, moyenne et postérieure, avec une légère extension possible à la région brachiale adjacente ;
- PTr d'insertion : douleur référée comparable à celle des PTrM du corps musculaire.



rouge vif : territoire principal de douleur référée  
rouge pâle : territoire accessoire de douleur référée

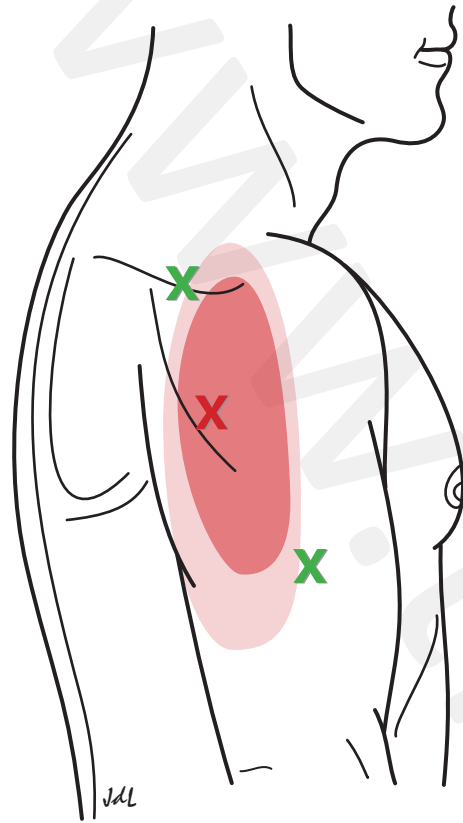


Fig. 4.47

### Localisation des PTrM du muscle deltoïde postérieur

- PTrM du corps musculaire : dans la partie distale du faisceau postérieur du muscle ;
- PTr d'insertion : tiers latéral de l'épine de la scapula et/ou tubérosité deltoïdienne de l'humérus.

### Territoires de douleur référée du muscle deltoïde postérieur

- PTrM du faisceau moyen : douleur dans les régions deltoïdiennes postérieure et moyenne, avec une légère extension possible à la région brachiale adjacente ;
- PTrM d'insertion : douleur référée comparable à celle des PTrM du corps musculaire.

rouge vif : territoire principal de douleur référée  
rouge pâle : territoire accessoire de douleur référée

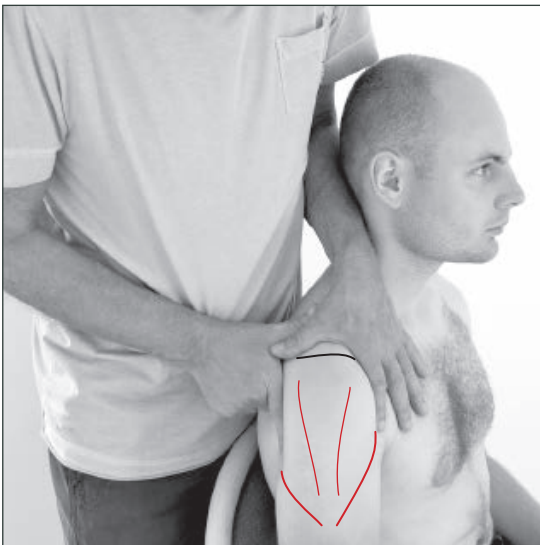


Fig. 4.48

### Repérage du muscle deltoïde

Le patient est en position assise.

Le praticien localise le muscle entre quatre repères osseux :

- le tiers latéral de la clavicule ;
- le bord latéral de l'acromion ;
- le tiers latéral de l'épine de la scapula ;
- la tubérosité deltoïdienne.

Pour identifier le corps musculaire, il demande au patient, de réaliser une abduction gléno-humérale faible à modérée, à laquelle il résiste.

Le praticien palpe transversalement les fibres du muscle deltoïde dans les différentes parties, à partir de ses insertions proximales.

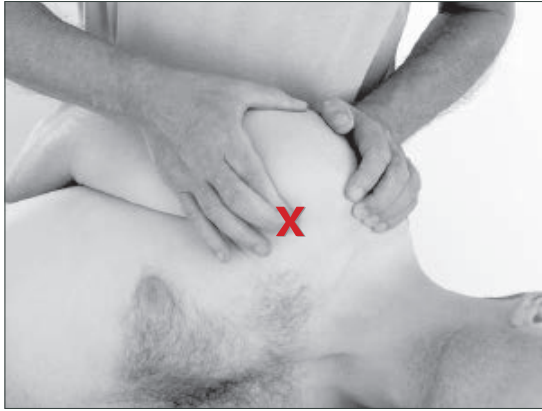


Fig. 4.49

### Palpation du PTrM du muscle deltoïde antérieur

Le patient est en décubitus latéral, le côté à examiner en haut, la face dorsale de l'avant-bras en contact avec la région lombale.

Le praticien repère le faisceau antérieur du muscle deltoïde. Il recherche, à l'aide d'une pression modérée et de mouvements répétés perpendiculaires aux fibres musculaires, un cordon myalgique, en son sein un point hypersensible et la reproduction de la douleur référée correspondante.

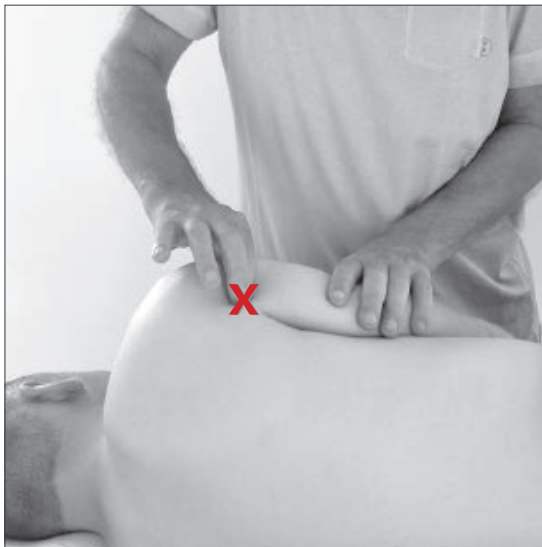

Fig. 4.50

### Palpation du PTrM du muscle deltoïde postérieur

Le patient est en décubitus latéral, le côté à examiner en haut, le membre supérieur en légère adduction horizontale ventrale.

Le praticien repère le faisceau postérieur du muscle deltoïde. Il recherche, à l'aide d'une pression modérée et de mouvements répétés perpendiculaires aux fibres musculaires, un cordon myalgique, en son sein un point hypersensible et la reproduction de la douleur référée correspondante.

Il réalise cette manœuvre bilatéralement et compare les réponses du côté symptomatique à celles du côté opposé.

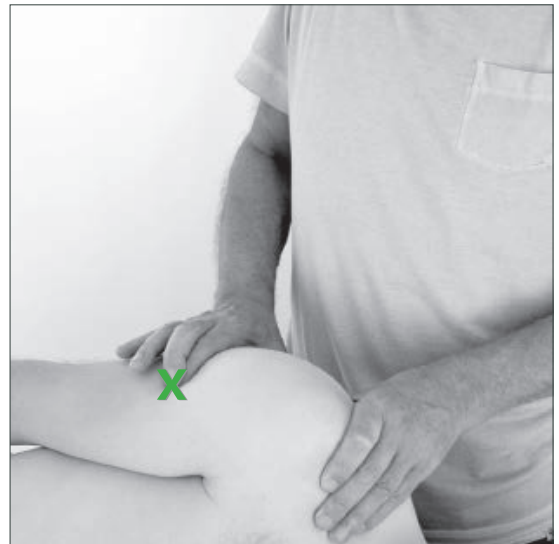Fig. 4.51

### Palpation du PTr d'insertion humérale du muscle deltoïde

Le patient est en décubitus latéral, le membre supérieur à examiner repose sur sa cuisse.

Le praticien se trouve derrière le patient et repère la tubérosité deltoïdienne, à l'aide de son index, à la face latérale de l'humérus. Il recherche, à l'aide d'une pression modérée et de mouvements répétés perpendiculaires aux fibres tendineuses d'insertion, un point hypersensible et la reproduction de la douleur référée correspondante.

Il réalise cette manœuvre bilatéralement et compare les réponses du côté symptomatique à celles du côté opposé.



## TRAITEMENT DU MUSCLE INFRA-ÉPINEUX

### Techniques manuelles

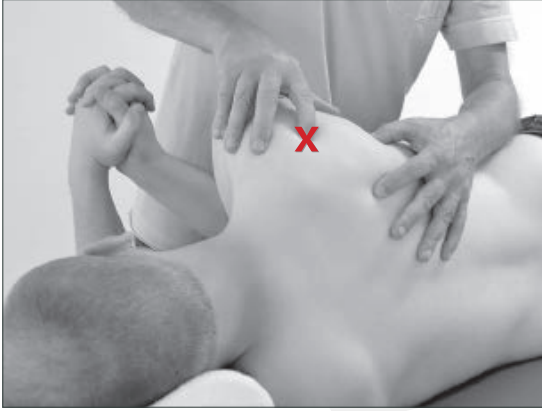

Fig. 4.52

#### Compressions rythmées du PTrM

Le patient est en décubitus latéral. Le praticien se trouve face à lui, il localise le PTrM latéral, dans la fosse infra-épineuse et y exerce des compressions, décompressions alternées progressives, dont chacune dure 3 secondes et dont il adapte l'intensité à la douleur ressentie par le patient.

Il répète cette manœuvre jusqu'à ce que la contracture lâche et que la sensibilité se normalise.

Fig. 4.53

#### Massage fonctionnel

Le praticien fixe le PTrM médial à l'aide du majeur d'une main et de l'autre main empaume le coude du patient par sa face médiale. Il réalise d'une façon rythmée, simultanément une compression du PTrM et un mouvement d'adduction horizontale ventrale gléno-humérale en course moyenne, suivis d'un retour à la situation initiale.

Il pratique la technique jusqu'à ce que la symptomatologie du patient régresse.

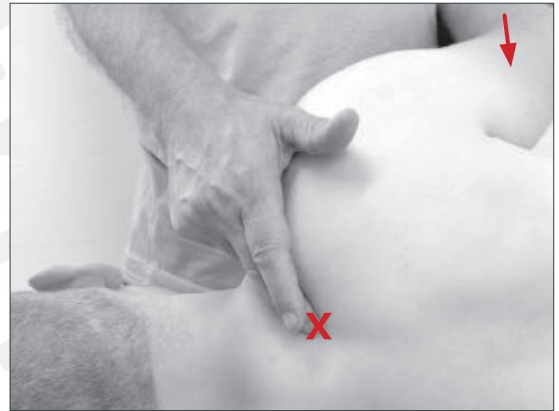

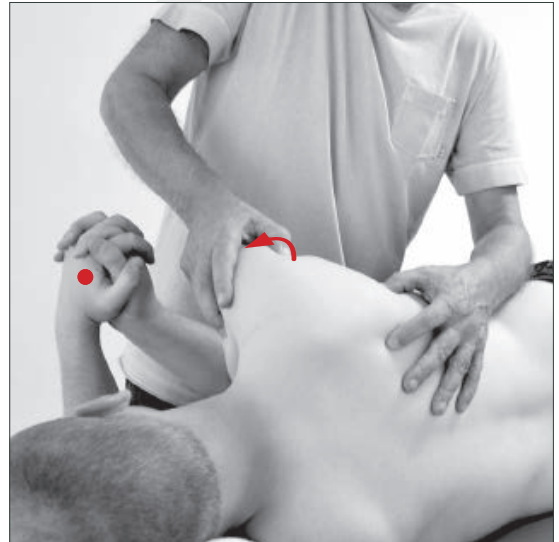
Fig. 4.54

#### Massage transversal profond de l'insertion humérale

Le praticien positionne l'épaule du patient en antéflexion, adduction et rotation latérale afin que l'insertion du muscle infra-épineux soit accessible. Il la palpe à plat et transversalement, à l'aide de son pouce, sur la facette postéro-proximale du tubercule majeur.

Il réalise ensuite un massage transversal profond de cette insertion tendineuse, en adaptant sa pression à l'acuité douloureuse de l'enthésopathie jusqu'à ce que la douleur s'estompe ou disparaisse.

*Remarque : le praticien peut utiliser la même technique au niveau du tendon, s'il présente une lésion.*





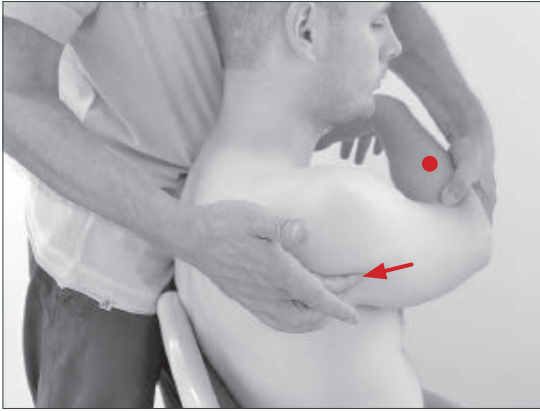


Fig. 4.55

### Libération du septum intermusculaire

Le praticien place son majeur au niveau de l'extrémité distale du septum, reliant le muscle deltoïde postérieur aux plans musculaires sous-jacents, parallèlement aux fibres musculaires. Il réalise ensuite un trait tiré lent et profond en direction proximale jusqu'au niveau de l'épine de la scapula.

*Remarque :* le praticien peut réaliser la même technique pour décoapter le bord latéral du muscle trapèze inférieur du muscle infra-épineux.

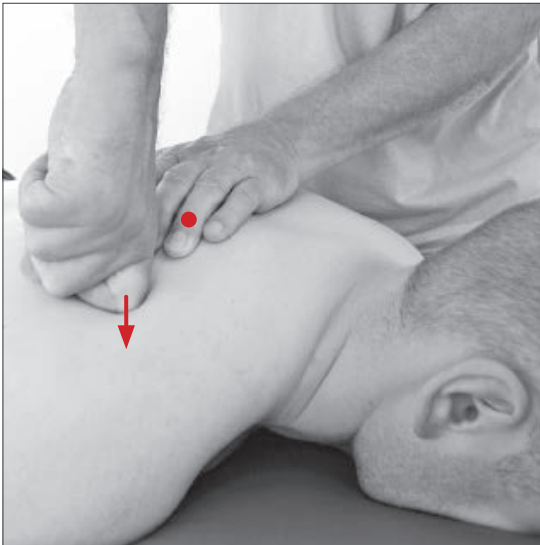

Fig. 4.56

### Libération myo-aponévrotique

Le praticien prend progressivement contact avec le muscle infra-épineux au niveau du bord médial de la scapula à l'aide de la face dorsale de la deuxième phalange de l'index d'une main. Il la déplace ensuite lentement, parallèlement aux fibres musculaires jusqu'au niveau de l'insertion humérale du muscle. Son autre main retient la peau.

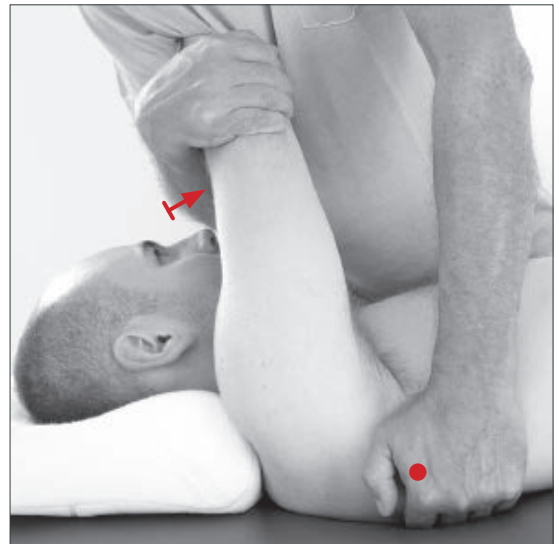
Il mobilise ainsi de façon tangentielle, les plans fasciaux de la superficie à la profondeur. Il effectue cette manœuvre une dizaine de fois.

Fig. 4.57

### Étirement neuromusculaire

Le praticien fixe la scapula à l'aide d'une main, il maintient l'avant-bras du patient dans son aisselle et empaume son coude par sa face postéro-latérale.

Il demande au patient de réaliser un mouvement de rotation latérale (voir figure ci-contre) et accessoirement d'adduction horizontale dorsale (sans figure) gléno-humérales, maintenu 7 secondes, auquel il résiste. Durant la phase de détente post-isométrique, il augmente la rotation médiale et accessoirement l'adduction horizontale ventrale. Il maintient la position atteinte 7 secondes avant de poursuivre en répétant la manœuvre.





## Techniques instrumentales

Fig. 4.58

### Libération myo-aponévrotique

Le praticien place la courbure convexe d'un de ses grands crochets au niveau du bord médial de la scapula, perpendiculairement aux fibres du muscle infra-épineux.

Dans un premier temps, il exerce une pression vers la profondeur sur le crochet, à l'aide de la main qui le maintient par le manche et pose le majeur de l'autre main dans sa concavité. Dans un deuxième temps, tout en maintenant la pression vers la profondeur, le praticien déplace lentement le crochet vers l'insertion humérale du muscle, parallèlement aux fibres musculaires. Il effectue cette manœuvre une dizaine de fois.

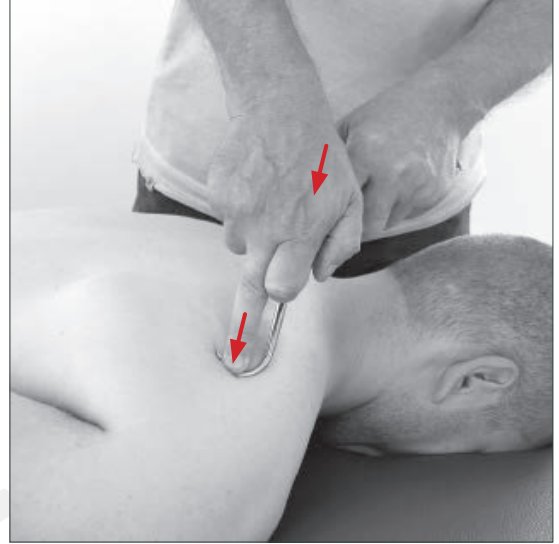


Fig. 4.59

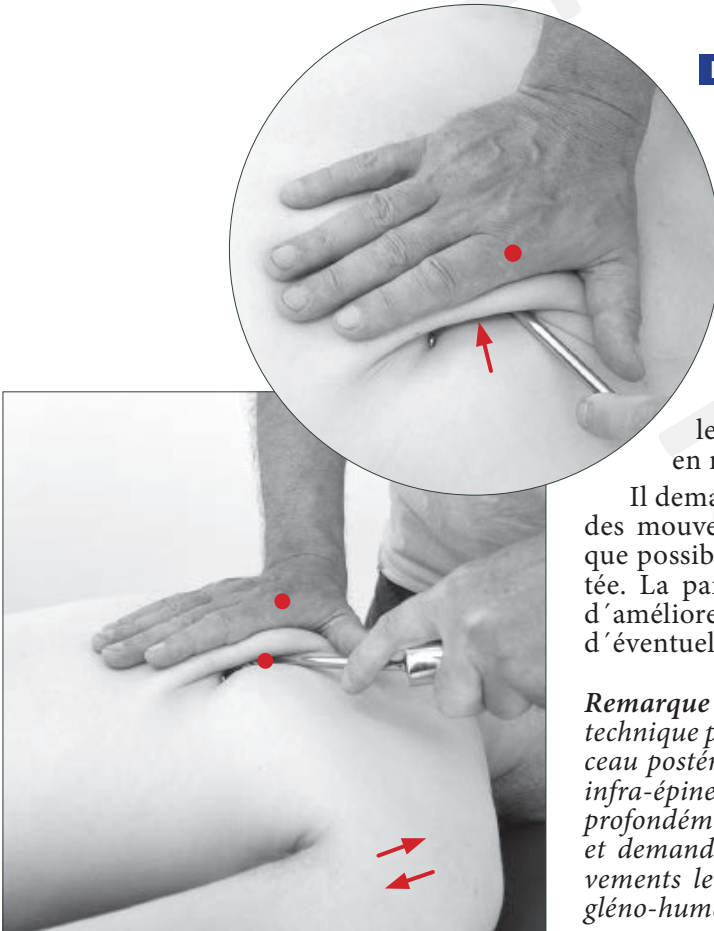### Libération du septum intermusculaire

Le praticien place la courbure convexe d'un de ses grands crochets, aussi loin que possible sous le bord latéral du muscle trapèze inférieur, dans le septum le reliant au muscle infra-épineux.

Son autre main, placée à plat sur le trapèze, le maintient (voir figure en médaillon).

Il demande ensuite au patient, de réaliser des mouvements aussi lents et sinusoidaux que possible d'abaissement de l'épaule traitée. La participation du patient lui permet d'améliorer sa proprioception et de réveiller d'éventuelles zones amnésiques.

*Remarque :* le praticien peut réaliser la même technique pour libérer le septum reliant le faisceau postérieur du muscle deltoïde au muscle infra-épineux. Il place alors son crochet aussi profondément que possible dans ce dernier et demande au patient de réaliser des mouvements lents et sinusoidaux de rétroflexion gléno-humérale (sans figure).



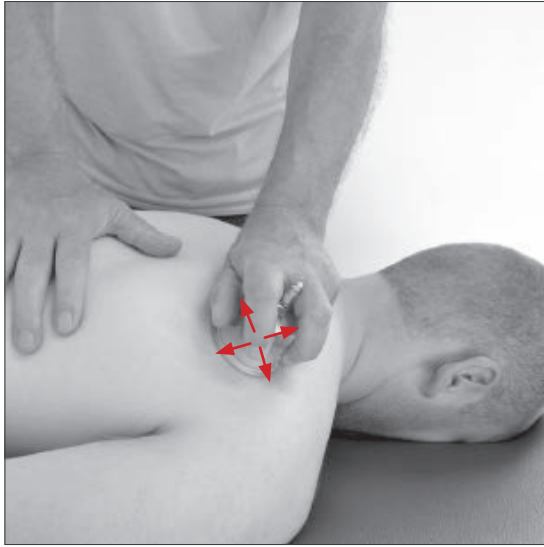

Fig. 4.60

### Normalisation de la trophicité des plans cutané et subcutané

Le praticien pose une grande ventouse sur la peau recouvrant le muscle infra-épineux, de façon à ce qu'elle y adhère.

À l'aide de cette ventouse, il mobilise les plans cutané et subcutané recouvrant le muscle dans différentes directions :

- déplacements centrifuges et centripètes, parallèles aux fibres musculaires ;
- déplacements crâniens et caudaux transversalement aux fibres musculaires ;
- déplacements dans d'autres directions, rectilignes ou sinusoïdaux.

4

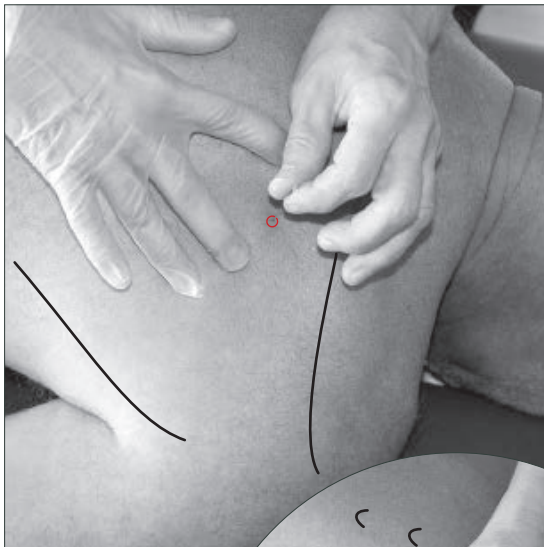


Fig. 4.61

### Dry Needling du PTrM principal

Le patient est en décubitus ventral. Le praticien localise le PTrM, le marque, pose deux doigts sur le cordon myalgique de part et d'autre de ce dernier et désinfecte la zone à puncturer. Il introduit l'aiguille perpendiculairement au muscle jusqu'à ce que sa pointe atteigne le PTrM, ce qui se manifeste par une réaction de secousse musculaire localisée, souvent perceptible voire visible et la reproduction des symptômes décrits par le patient. La sensibilité du patient détermine de type de puncture : multiple ou unique avec rotations

**Aiguille :** 3 cm.

**Structures à éviter :** le poumon, le nerf suprascapulaire et l'articulation gléno-humérale.

*Remarque :* le praticien peut estimer l'épaisseur du muscle en plantant une aiguille longue de 3 cm dans le muscle juste sous l'épine de la scapula, là où l'os ne risque pas de présenter de « lacune ». En respectant cette limite au cours de sa puncture du PTrM, il évitera de transpercer le muscle et d'atteindre la scapula. (voir figure en médaillon). Le risque d'atteindre l'articulation gléno-humérale ne se présente que si le PTrM à traiter est très latéral.

## Auto-traitement

Fig. 4.62

### Étirement en chaîne

Le patient est debout, il superpose ses avant-bras et étire son muscle infra-épineux en amenant progressivement son bras en adduction horizontale ventrale et son épaule en rotation médiale.

Dans un premier temps, il réalise alternativement et en expérimentant chaque mouvement jusque dans son amplitude maximale : une dépression de l'épaule, une flexion de la nuque, une inclinaison hétérolatérale de la nuque et une extension du coude. Dans un deuxième temps, il additionne plusieurs de ces mouvements en variant leur séquence d'exécution.

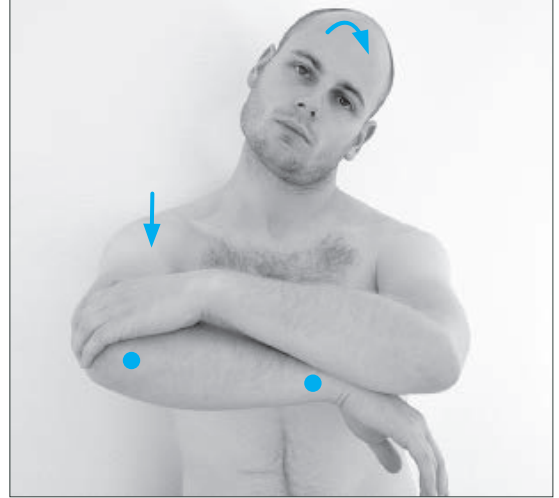


Fig. 4.63

### Renforcement musculaire

Le patient est en décubitus latéral sur le côté asymptomatique, le bras le long du corps, le coude fléchi à 90° en appui dans la taille. Il tient un poids variant de 0,5 à 2 kg dans la main droite.

Il amène passivement son épaule droite en rotation latérale, à l'aide de son bras gauche et laisse redescendre lentement sa main droite en freinant le mouvement de rotation médiale.

Il réalise une contraction excentrique du muscle infra-épineux, en utilisant la pesanteur comme résistance.

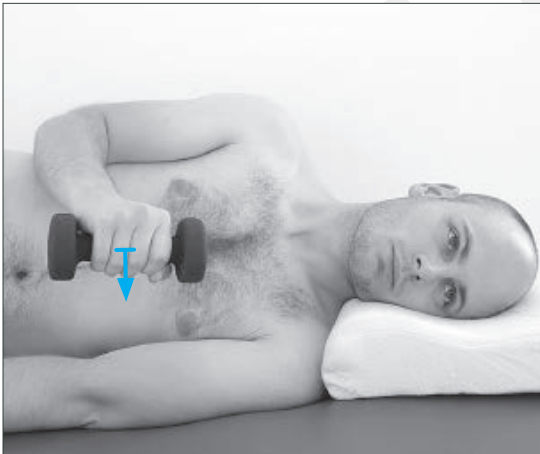
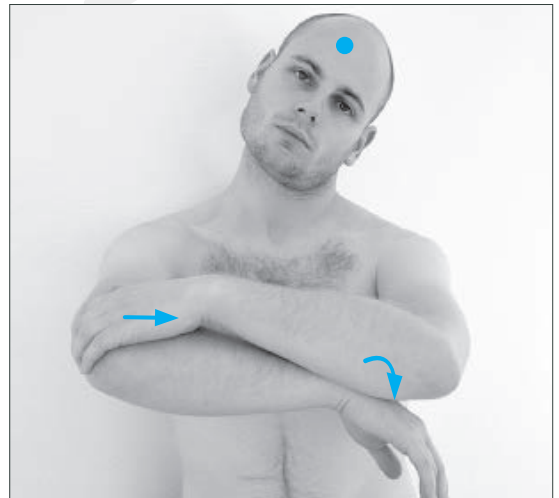
Fig. 4.64

### Étirement neuromusculaire sous mise en tension du nerf suprascapulaire

Le patient est assis, il place et maintient sa nuque en inclinaison hétérolatérale et/ou sa ceinture scapulaire en dépression.

Il superpose ses avant-bras et étire son muscle infra-épineux en amenant progressivement son bras en adduction horizontale ventrale et son épaule en rotation médiale. Il réalise ensuite un mouvement de rotation latérale gléno-humérale auquel il résiste, à l'aide de son autre bras, pendant 7 secondes (sans figure). Pendant la phase de détente post-isométrique, il poursuit son étirement en rotation médiale gléno-humérale.



## TRAITEMENT DU MUSCLE PETIT ROND

### Techniques manuelles

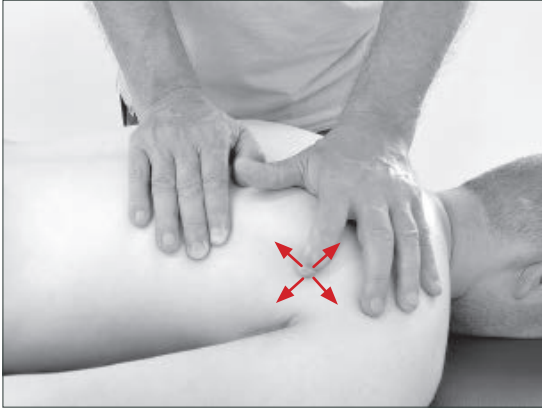

Fig. 4.65

#### Étirements locaux PTrM

Le praticien localise le PTrM du muscle petit rond dans la fosse infra-épineuse, entre les muscles infra-épineux et grand rond. Il le fixe en le comprimant à l'aide de son index. Dans un premier temps, il l'étire parallèlement aux fibres musculaires en direction crâniale, il revient ensuite au niveau du point et relâche sa compression. De la même façon, il effectue cet étirement successivement en direction caudale et perpendiculairement aux fibres musculaires en directions latérale et médiale.

4

Fig. 4.66

#### Massage fonctionnel

Le praticien fixe le PTrM à l'aide de l'index d'une main et de l'autre main empaume l'avant-bras du patient.

Il réalise d'une façon rythmée, simultanément une compression du PTrM et un mouvement de rotation médiale gléno-humérale en course moyenne, suivis d'un retour à la situation initiale. Il pratique la technique jusqu'à ce que la symptomatologie du patient régresse.

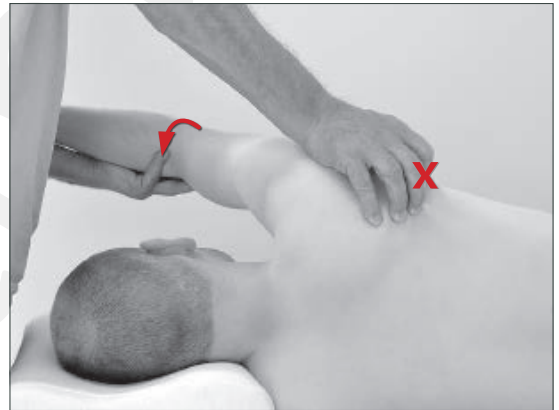

Fig. 4.67

#### Massage transversal profond du tendon

Le patient est en décubitus latéral sur le côté asymptomatique, ses deux mains superposées et en appui sur la table.

Le praticien repère à l'aide de son pouce, le tendon du muscle infra-épineux. Il déplace ensuite son pouce, un travers de doigt vers le bas, pour palper à plat et transversalement le tendon du muscle petit rond. Il réalise ensuite un massage transversal profond du tendon, en adaptant sa pression à l'acuité douloureuse de la tendinopathie jusqu'à ce que la douleur s'estompe ou disparaisse.

*Remarque :* le praticien peut utiliser la même technique au niveau de l'insertion tendineuse, s'il s'agit d'une enthésopathie.

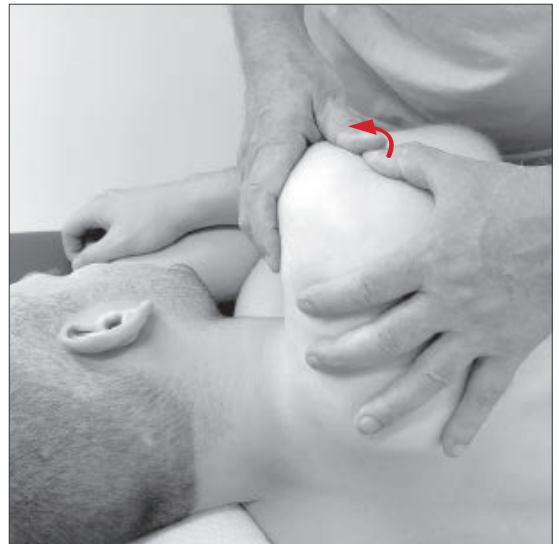



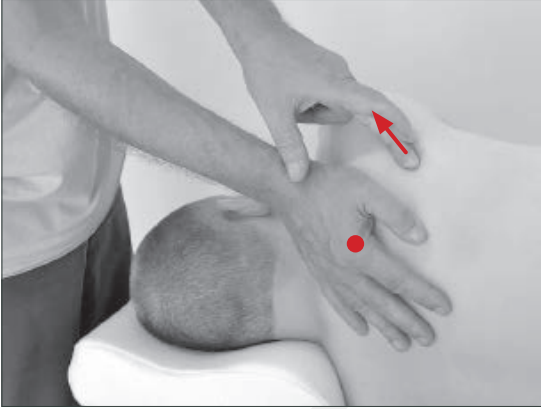


Fig. 4.68

### Libération du septum intermusculaire

Le praticien place son majeur au niveau de l'extrémité médiale du septum, séparant le muscle infra-épineux du muscle petit rond parallèlement aux fibres musculaires.

Dans un premier temps, il insinue lentement l'extrémité de son majeur dans le septum intermusculaire. Dans un deuxième temps, tout en maintenant la pression vers la profondeur, il déplace son majeur, sur toute la longueur du septum, en direction latérale. Il effectue cette manœuvre une dizaine de fois.

Fig. 4.69

### Libération du septum intermusculaire

Le praticien place son majeur au niveau de l'extrémité médiale du septum, séparant le muscle petit rond du muscle grand rond, parallèlement aux fibres musculaires.

Dans un premier temps, il insinue l'extrémité de son médium aussi profondément que possible dans le septum intermusculaire. Dans un deuxième temps, tout en maintenant la pression vers la profondeur, il déplace son médium sur toute la longueur du septum, en direction latérale. Il effectue cette manœuvre une dizaine de fois.

*Remarque : il est facile de repérer ce septum en demandant au patient d'alterner des contractions isométriques en rotations médiale et latérale.*

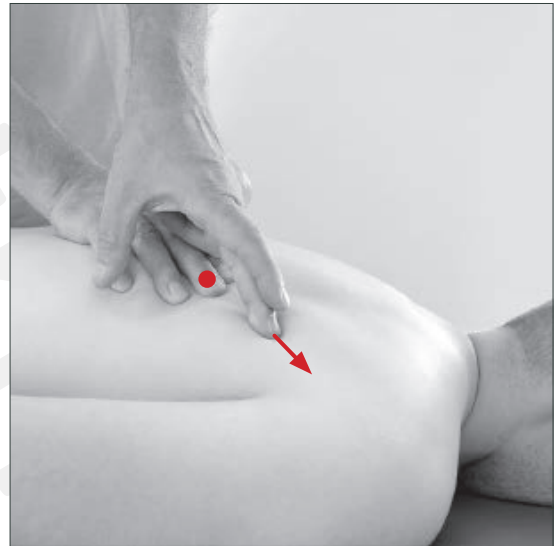
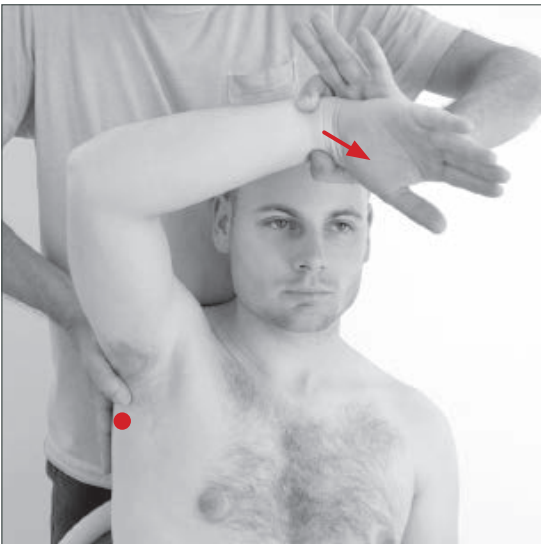
Fig. 4.70

### Étirement neuromusculaire

Le patient est assis.

Le praticien le stabilise contre son tronc. Il lui demande ensuite de pousser son poignet vers l'arrière, mouvement auquel il résiste pendant 7 secondes (sans figure). Durant la phase de détente post-isométrique, il augmente la rotation médiale gléno-humérale et maintient la position atteinte 7 secondes avant de poursuivre en répétant la manœuvre (voir figure ci-contre).



## Techniques instrumentales

Fig. 4.71

### Libération du septum intermusculaire

Le praticien place la courbure convexe d'un de ses grands crochets au niveau de l'extrémité médiale du septum, séparant les muscles petit et grand ronds, parallèlement aux fibres musculaires. Il insinue le crochet aussi profondément que possible dans le septum et le déplace lentement en direction distale. S'il rencontre des adhérences, il demande au patient, tout en maintenant son crochet, de réaliser des mouvements lents, alternés de rotations médiale et latérale gléno-humérales. Lorsque le «blocage» disparaît, il poursuit sa progression.

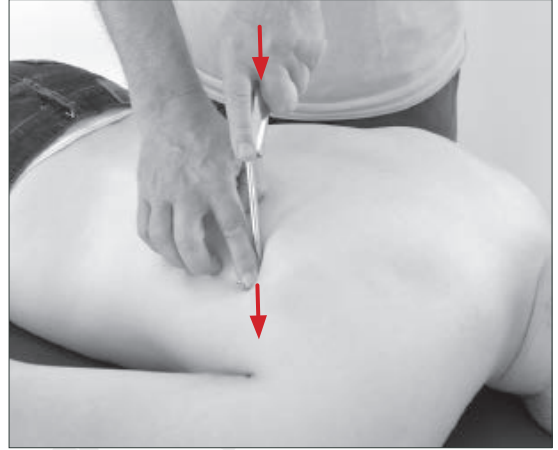

Fig. 4.72

### Libération manipulative du septum

Le praticien remplit la courbure, d'un de ses grands crochets, de la masse musculaire du bord postérieur du muscle grand deltoïde.

Il mobilise cette masse en vague, à l'aide de la main palpatrice, tandis que la main instrumentale, accompagne le mouvement. Aux endroits adhérents, le praticien réalise une petite traction rapide en fin de mouvement, à l'aide de ses deux mains de façon coordonnée, pour manipuler l'adhérence et rétablir la mobilité des plans de glissement.

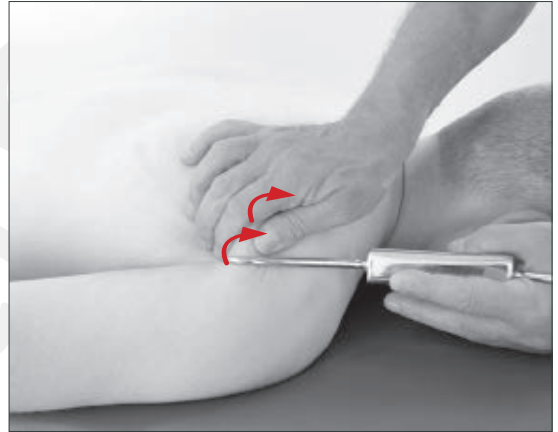

Fig. 4.73

### Grattage de l'insertion humérale

Le praticien place la spatule d'un de ses trois petits crochets contre la facette postéro-distale du tubercule majeur de l'humérus, où s'insère le tendon du muscle petit rond.

Il réalise, à l'aide de la main, qui maintient le manche du crochet comme un «porte-plume», des mouvements de va-et-vient pour gratter l'insertion. L'index de l'autre main est posé juste à côté de la spatule, et mobilise simultanément les plans cutané et subcutané en effectuant les mêmes mouvements que ceux réalisés par la spatule. Il applique cette technique jusqu'à ce que la douleur s'estompe ou disparaisse.

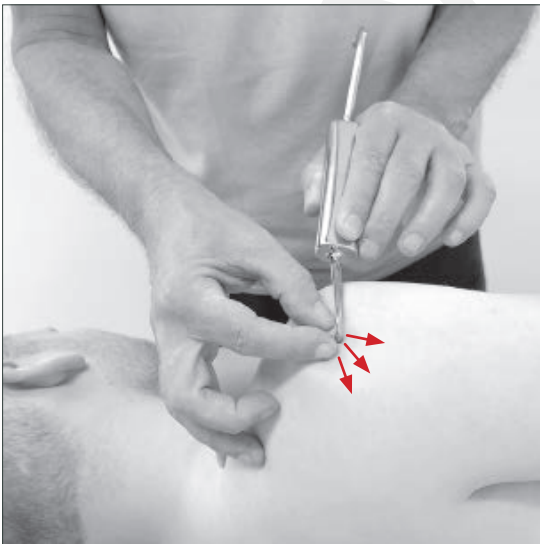



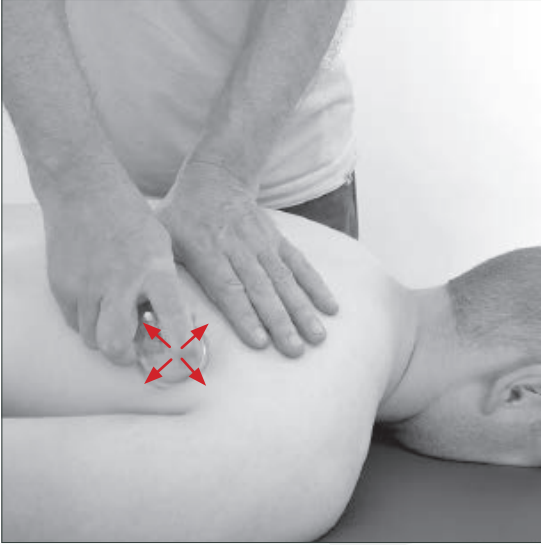


Fig. 4.74

### Normalisation de la trophicité des plans cutané et subcutané

Le praticien pose une ventouse sur la peau en regard du PTrM ou de la zone de douleur référée dans la région deltoïdienne postérieure, de façon à ce qu'elle y adhère.

Il la déplace ensuite, dans toutes les directions pour libérer les plans cutané et subcutané des structures sous-jacentes.

Son objectif est d'améliorer la trophicité dans la zone de douleur référée pour prévenir, autant que possible, l'apparition de PTrM satellites.

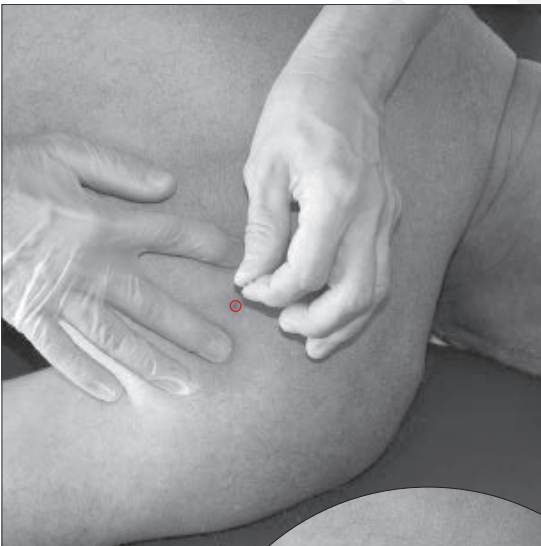

Fig. 4.75

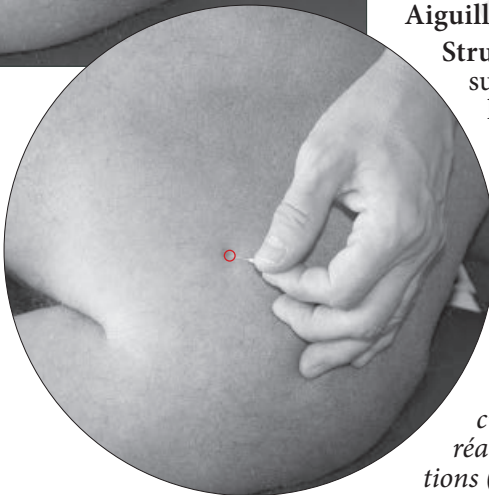
### Dry Needling du PTrM principal

Le patient est en décubitus ventral. Le praticien localise le PTrM, le marque et pose un doigt de part et d'autre du PTrM. Il désinfecte la zone à puncturer et introduit l'aiguille dans une direction légèrement latéro-médiale ; vers le bord latéral de la scapula, jusqu'à ce que sa pointe atteigne le PTrM, ce qui se manifeste par une réaction de secousse musculaire localisée, souvent perceptible voire visible et la reproduction des symptômes décrits par le patient. La sensibilité du patient détermine de type de puncture : multiple et dynamique ou unique avec rotations

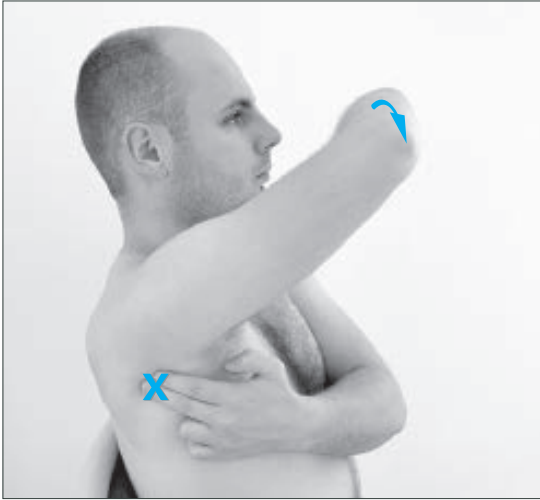**Aiguille :** 3 cm.

**Structures à éviter :** le poumon, le nerf suprascapulaire et l'articulation gléno-humérale.

*Remarque :* le praticien peut préparer le traitement en profondeur du PTrM en réalisant au préalable un dry needling superficiel subcutané. Cela lui permet d'analgésier un point ou une zone sensible en regard du PTrM, ou dans la zone de douleur référée. Dans ce cas, il utilise une ou des aiguilles de 1,5 cm, les introduit dans le tissu subcutané à un angle de 45°, recherche une réaction d'accrochage et effectue des rotations (voir figure en médaillon).



## Auto-traitement



4 Fig. 4.77

### Libération du septum intermusculaire

Le patient est assis, le bras droit le long du corps, le coude fléchi à 90° repose sur l'accoudoir et l'épaule est en rotation latérale. Il palpe et localise le bord postérieur du muscle deltoïde qu'il crochète, à l'aide des doigts de la main gauche. Il effectue ensuite des déplacements postéro-antérieurs du muscle sur les structures sous-jacentes dont les muscles infra-épineux et petit rond.

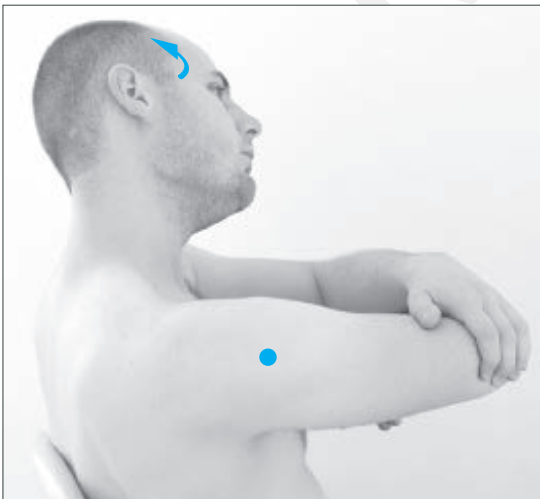


Fig. 4.76

### Massage fonctionnel

Le patient est assis, l'épaule droite en antéflexion à 135°, le coude droit fléchi à 90°. Il palpe, localise et fixe le PTrM le long du bord latéral de la scapula, à l'aide de l'index et du majeur gauches.

Il réalise ensuite, de façon rythmée, simultanément une compression non douloureuse du PTrM et un mouvement de rotation médiale gléno-humérale en course moyenne, suivis d'un retour à la situation initiale.

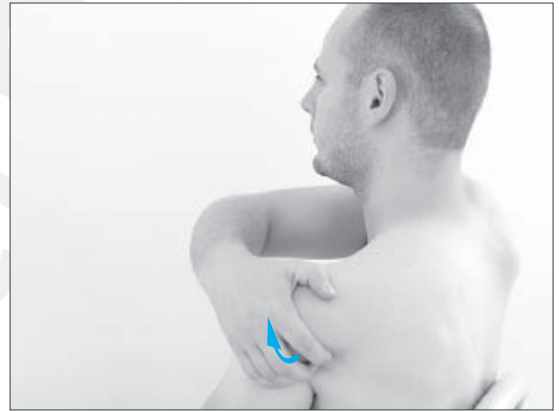

Fig. 4.78

### Mises en tension du nerf axillaire sous mise en tension myofasciale

Le patient est assis, l'épaule droite en antéflexion et rotation médiale, le coude droit fléchi à 90°.

Il effectue ensuite, de façon rythmée, des mouvements de dépression de la ceinture scapulaire (sans figure) ou d'inclinaison hétérolatérale de la nuque.

*Remarque : cette technique permet de traiter le conflit neuro-myofascial en améliorant la viscoélasticité du nerf axillaire au niveau du muscle petit rond et de l'espace axillaire latéral.*

## TRAITEMENT DU MUSCLE SUBSCAPULAIRE

### Techniques manuelles

Fig. 4.79

#### Compressions rythmées du PTrM

Le praticien localise le PTrM, dans la fosse subscapulaire, le long du bord latéral de la scapula et y exerce des compressions, décompressions alternées progressives, dont chacune dure 3 secondes et dont il adapte l'intensité à la douleur ressentie par le patient.

Il répète cette manœuvre jusqu'à ce que la contracture lâche et que la sensibilité se normalise.

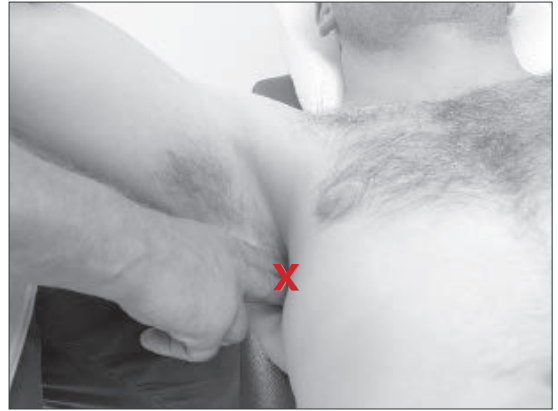


Fig. 4.80

#### Massage fonctionnel

Le praticien fixe le PTrM à l'aide du majeur et de l'index d'une main tandis que de l'autre main il empaume l'avant-bras du patient et l'amène en abduction. Il réalise d'une façon rythmée, simultanément une compression du PTrM et un mouvement de rotation latérale gléno-humérale en course moyenne, suivis d'un retour à la situation initiale. Il pratique la technique jusqu'à ce que la symptomatologie du patient régresse.

*Remarque :* le praticien peut aussi utiliser un mouvement d'abduction associé à la compression du PTrM (sans figure).

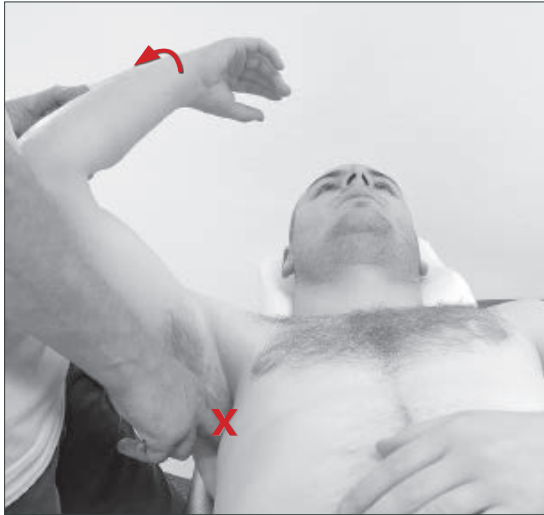

Fig. 4.81

#### Massage transversal profond de l'insertion humérale

Le patient est assis, son avant-bras repose sur sa cuisse. Le praticien palpe à plat et transversalement, à l'aide de son pouce, l'insertion tendineuse du muscle subscapulaire sur le tubercule mineur de l'humérus. Il réalise ensuite un massage transversal profond de cette insertion tendineuse, en adaptant sa pression à l'acuité douloureuse de la lésion jusqu'à ce que la douleur s'estompe ou disparaisse.

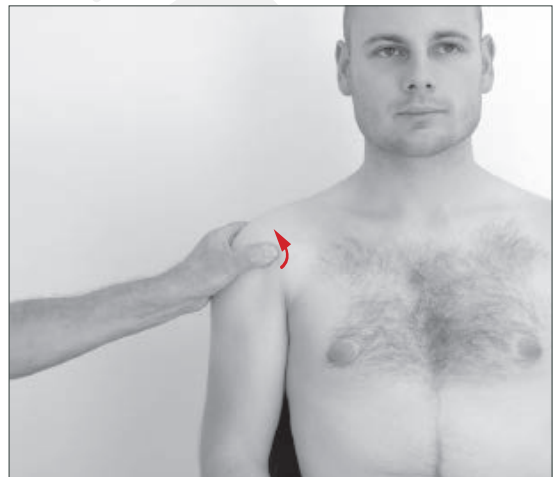

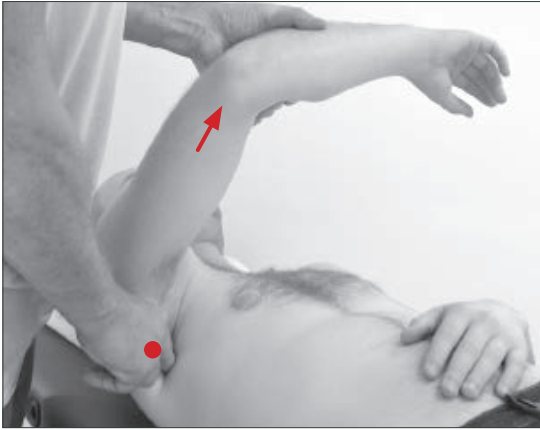


Fig. 4.82

### Libération du septum intermusculaire

Le patient est en décubitus dorsal.

Le praticien place l'index et le médius d'une main, à plat sur le muscle subscapulaire, dans le septum le séparant du muscle dentelé antérieur. De l'autre main, il empaume le coude du patient.

Tout en maintenant ses doigts dans l'angle formé par le grill costal et la scapula, il effectue des mouvements répétés de protraction de la scapula par l'intermédiaire de tractions sur le bras du patient.

Fig. 4.83

### Libération du septum intermusculaire

Le patient est en décubitus ventral, l'avant-bras reposant sur son dos et l'épaule maintenue en rétraction à l'aide d'un petit coussin.

Le praticien agrippe le bord médial de la scapula de ses deux mains et le décolle de la cage thoracique.

Il effectue cette manœuvre une dizaine de fois.

*Remarque : le praticien peut, dans la même position de départ, saisir la scapula de ses deux mains et la mobiliser sur la cage thoracique dans différentes directions (sans figure).*

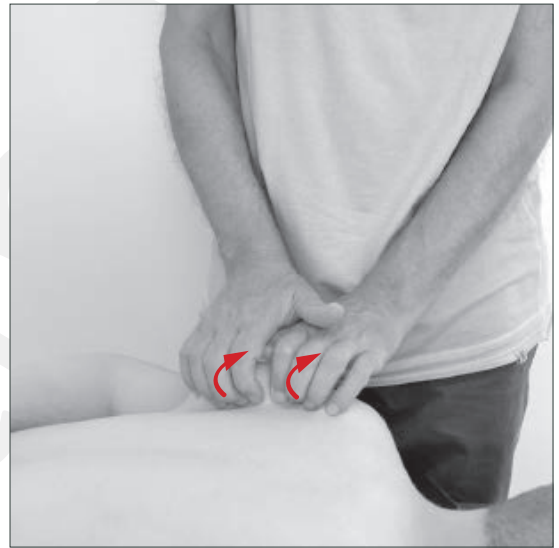
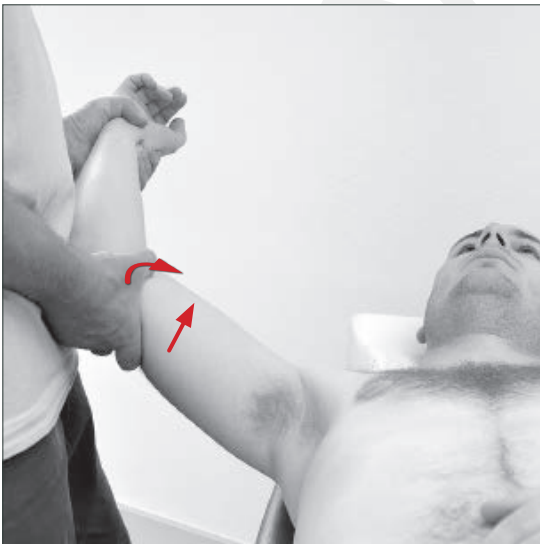
Fig. 4.84

### Étirement neuromusculaire

Le patient est en décubitus dorsal.

Le praticien amène, aussi loin que possible, son articulation gléno-humérale en abduction et/ou en rotation latérale et lui demande d'effectuer un mouvement d'adduction et/ou de rotation médiale gléno-humérales de 7 secondes auquel il résiste (sans figure). Durant la phase de détente post-isométrique, il augmente l'abduction et/ou la rotation latérale gléno-humérales et maintient la position 7 secondes avant de poursuivre en répétant la manœuvre (voir figure ci-contre).





## Techniques instrumentales

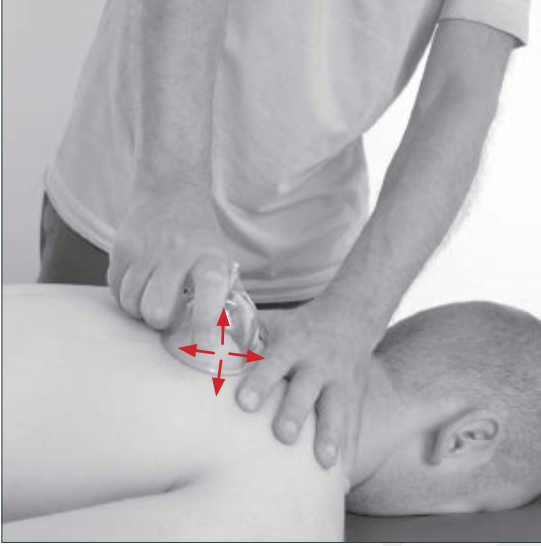


Fig. 4.85

### Libération du septum intermusculaire

Le praticien pose une grande ventouse sur la peau en regard de la scapula, de façon à ce qu'elle y adhère.

Il effectue, ensuite, des mouvements alternés de traction/compression, de déplacements crâniens/caudaux, latéraux/médiaux et de sonnette interne/externe de la scapula sur le grill costal.

Fig. 4.86

### Libération du septum intermusculaire

Le patient est en décubitus ventral, l'avant-bras reposant sur son dos et l'épaule maintenue en rétraction par un petit coussin.

Le praticien insinue la courbure convexe du plus grand de ses crochets, aussi loin que possible, entre le bord médial de la scapula et la cage thoracique.

Il réalise ensuite un ponçage médio-latéral ou crânio-caudal, à l'aide de son crochet (voir figure en médaillon).

Si, au cours du déplacement de son crochet, le praticien est « bloqué » par des adhérences, il demande au patient, tout en maintenant son crochet, de réaliser lentement des mouvements répétés assistés d'adduction et/ou d'abaissement de la scapula. Lorsque le « blocage » disparaît, il poursuit sa progression.

*Remarque : en cas d'accolements myo-apo-névrotiques importants entre la scapula et la cage thoracique il est primordial de commencer le traitement par un travail de normalisation de la trophicité des plans cutanés et sub-cutanés.*

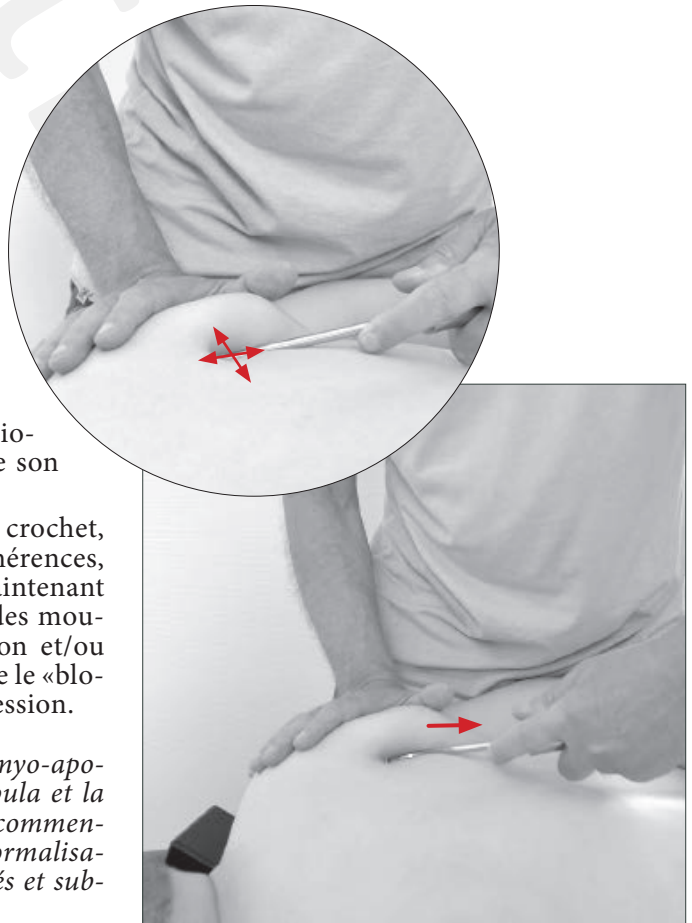


Fig. 4.87

**Grattage de l'insertion humérale**

Le praticien place la spatule d'un des trois petits crochets contre le tubercule mineur de l'humérus où s'insère le tendon du muscle subscapulaire.

Il réalise, à l'aide de la main, qui maintient le manche du crochet comme un «porte-plume», des mouvements de va-et-vient pour gratter l'insertion. L'index de l'autre main est posé juste à côté de la spatule, et mobilise simultanément les plans cutané et subcutané en effectuant les mêmes mouvements que ceux réalisés par la spatule. Il applique cette technique jusqu'à ce que la douleur s'estompe ou disparaisse.

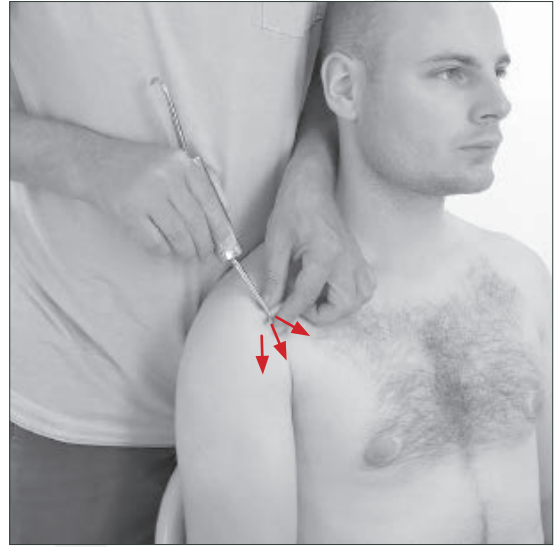

Fig. 4.88

**Dry Needling du PTrM axillaire**

Après avoir dégagé le bord latéral de la scapula de la cage thoracique, à l'aide d'une traction dans l'axe de l'humérus, le praticien localise le PTrM, le marque et désinfecte la zone à puncturer. Il introduit l'aiguille perpendiculairement au muscle, parallèlement à la cage thoracique, jusqu'à ce que sa pointe atteigne le PTrM, ce qui se manifeste par une réaction de secousse musculaire localisée et la reproduction des symptômes décrits par le patient.

**Aiguille :** 3 cm.

**Structures à éviter :** le poumon, les structures nerveuses et vasculaires du creux axillaire et l'articulation gléno-humérale.

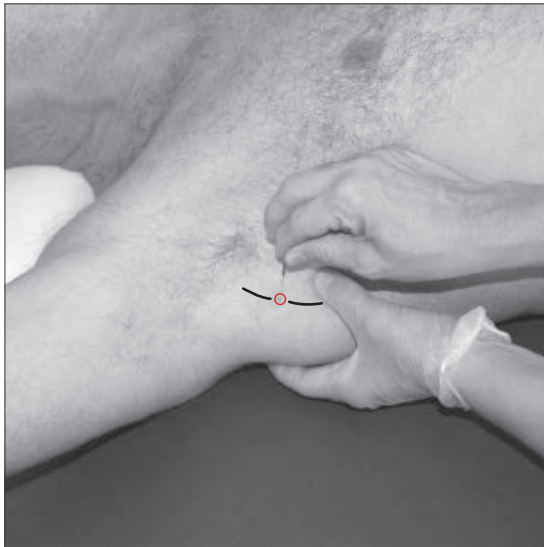


Fig. 4.89

**Dry Needling du PTrM médial**

Le praticien localise le PTrM, le marque et désinfecte la zone à puncturer. Il introduit l'aiguille en direction médio-latérale et vers la scapula, jusqu'à ce que sa pointe atteigne le PTrM, ce qui se manifeste par une réaction de secousse musculaire localisée et la reproduction des symptômes décrits par le patient.

**Aiguille :** 3 cm.

**Structures à éviter :** le poumon.





## Auto-traitement

Fig. 4.90

### Étirement neuromusculaire

Le patient est debout dans l'embrasure d'une porte, le bras droit le long du corps, le coude fléchi à 90°.

Il place son avant-bras droit contre le mur et le pousse contre ce-dernier, de façon à réaliser une rotation médiale gléno-humérale isométrique pendant 7 secondes (sans figure). Durant la phase de détente post-isométrique, il augmente la rotation latérale gléno-humérale, par le biais d'un mouvement de rotation du tronc vers la gauche.

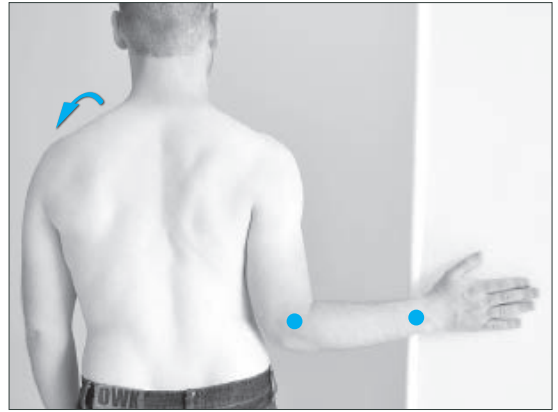

Fig. 4.91

### Étirement actif

Le patient est assis le bras droit le long du corps, le coude fléchi à 90°. La theraband est tendue horizontalement, de l'embrasure d'une porte à la droite du patient jusqu'à son poignet droit.

Il amène passivement son épaule droite en rotation médiale à l'aide de son bras gauche et la laisse revenir lentement en rotation latérale en freinant le mouvement. Il réalise un étirement actif du muscle sous-scapulaire en utilisant la résistance de la theraband.

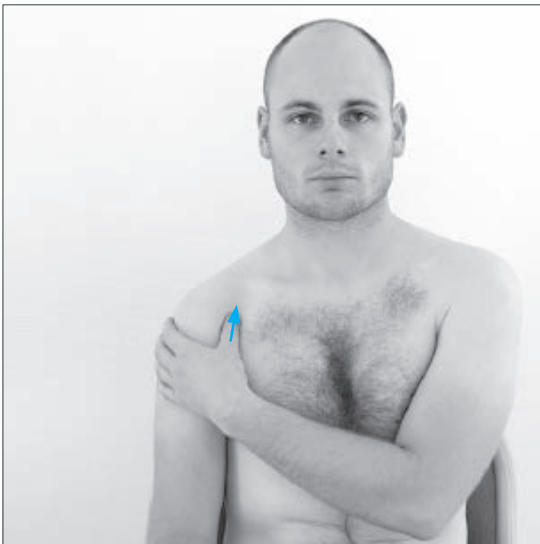
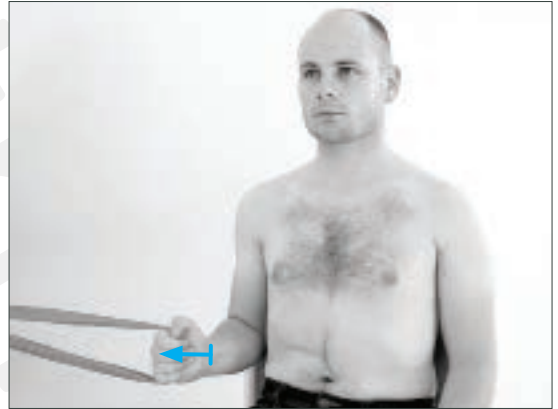
Fig. 4.92

### Massage transversal profond de l'insertion humérale

Le patient est assis, son avant-bras repose sur sa cuisse.

Il palpe à plat et transversalement, à l'aide de son pouce, l'insertion tendineuse du muscle sous-scapulaire sur le tubercule mineur de l'humérus.

Il réalise ensuite un massage transversal profond de cette insertion tendineuse, en adaptant sa pression à sa sensibilité, jusqu'à ce que la douleur s'estompe ou disparaisse.

## TRAITEMENT DU MUSCLE SUPRA-ÉPINEUX

### Techniques manuelles

Fig. 4.93

#### Compressions rythmées du PTrM

Le patient est en décubitus latéral, le praticien lui fait face.

Il localise le PTrM du corps musculaire, dans la fosse supra-épineuse et y exerce des compressions, décompressions alternées progressives, dont chacune dure 3 secondes et dont il adapte l'intensité à la douleur ressentie par le patient. Il répète cette manœuvre jusqu'à ce que la contracture lâche et que la sensibilité se normalise.

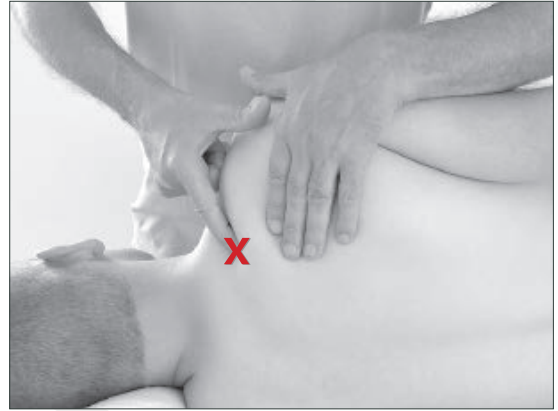

Fig. 4.94

#### Massage fonctionnel

Le patient est en décubitus latéral, le praticien lui fait face.

Le praticien fixe le PTrM à l'aide du majeur d'une main tandis que de l'autre main, il empaume le bras du patient par le coude et l'amène en abduction. Il réalise d'une façon rythmée, simultanément une compression du PTrM et un mouvement d'adduction gléno-humérale en course moyenne, suivis d'un retour à la situation initiale. Il pratique la technique jusqu'à ce que la symptomatologie du patient régresse.

*Remarque : le praticien peut réaliser la même technique pour traiter un PTrM de la transition musculo-tendineuse (sans figure).*

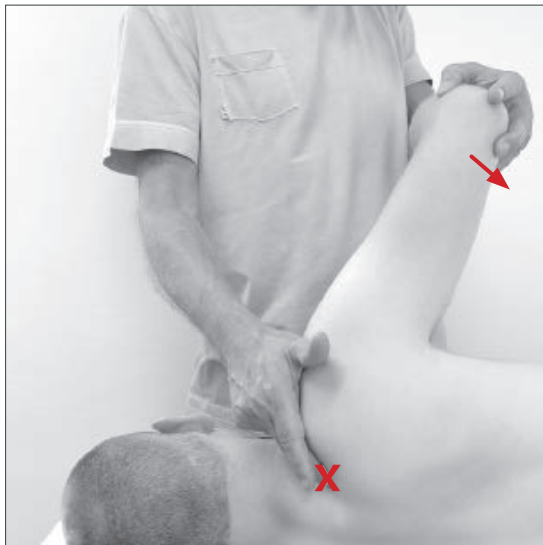

Fig. 4.95

#### Massage transversal profond de l'insertion humérale

Le patient est en décubitus latéral, la face dorsale de sa main sur la région lombaire. Le praticien palpe à plat et transversalement, à l'aide de son index, l'insertion tendineuse du muscle supra-épineux sur la facette proximale du tubercule majeur de l'humérus. Il réalise ensuite un massage transversal profond de cette insertion tendineuse, en adaptant sa pression à l'acuité douloureuse de la lésion jusqu'à ce que la douleur s'estompe ou disparaisse.

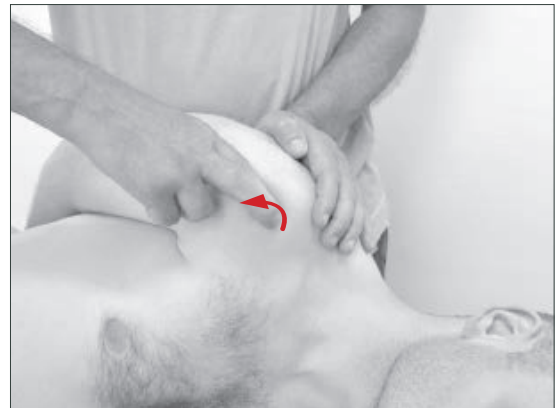


Fig. 4.96

### Massage transversal profond de la transition musculo-tendineuse

Le patient est assis, son articulation gléno-humérale en abduction.

Le praticien palpe à plat et transversalement, à l'aide de son majeur, en effectuant un mouvement de supination de son avant-bras, la transition musculo-tendineuse du muscle supra-épineux. Il réalise ensuite un massage transversal profond de cette transition, en adaptant sa pression à l'acuité douloureuse de la lésion jusqu'à ce que la douleur s'estompe ou disparaisse.

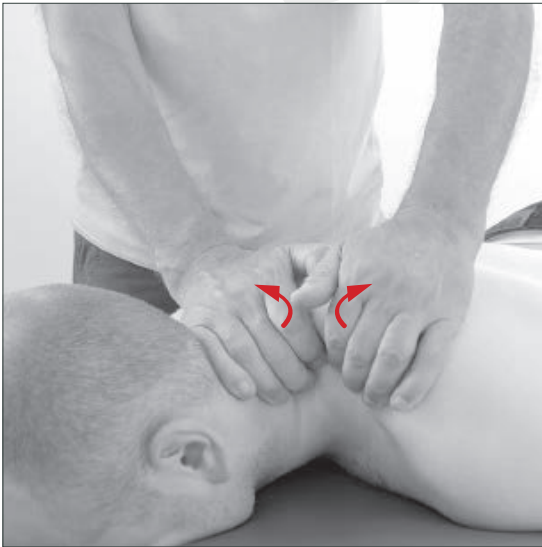
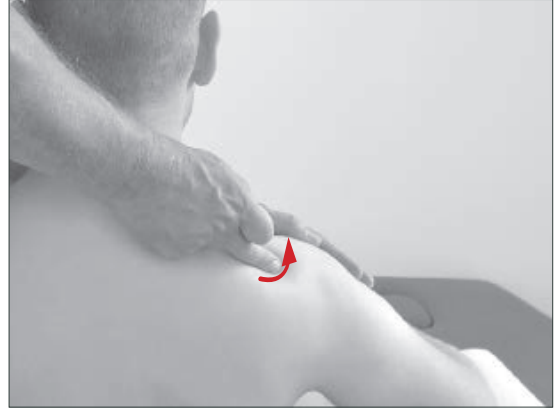
Fig. 4.97

### Libération du septum intermusculaire

Le patient est en décubitus ventral, l'épaule à traiter en légère élévation.

Le praticien saisit le muscle trapèze supérieur par son bord saillant et le décoapte du muscle supra-épineux, à l'aide d'une traction simultanée de ses deux mains.

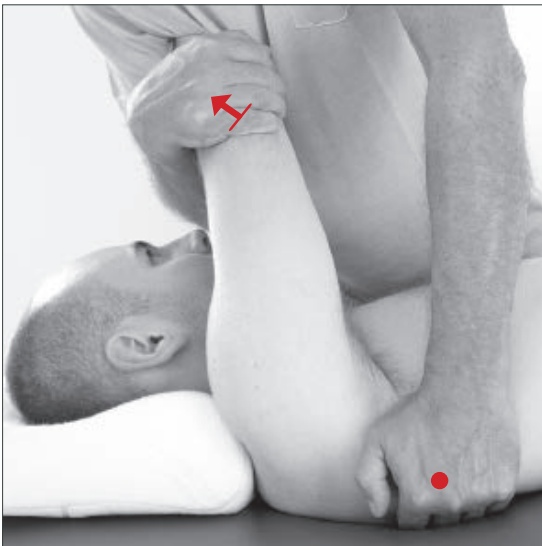


Fig. 4.98

### Levée de tension

Le praticien fixe la scapula à l'aide d'une main, il maintient l'avant-bras du patient dans son aisselle et empaume son coude par sa face postéro-latérale.

Il demande au patient de réaliser un mouvement d'adduction horizontale dorsale et accessoirement de rotation latérale gléno-humérales, maintenus 7 secondes, auxquels il résiste. Il répète plusieurs fois cette manœuvre sans réaliser le moindre étirement, jusqu'au moment où le muscle supra-épineux se détend.

*Remarque : le praticien peut progresser en pratiquant des techniques d'étirement neuromusculaire.*

## Techniques instrumentales

Fig. 4.99

### Libération myo-aponévrotique

Le praticien place la courbure convexe, d'un de ses grands crochets, au niveau du bord médial de la scapula, perpendiculairement aux fibres du muscle supra-épineux.

Il exerce une pression vers la profondeur sur le crochet, à l'aide de la main qui le maintient par le manche et pose l'index de l'autre main dans sa concavité. Il déplace ensuite, lentement, le crochet vers l'insertion humérale du muscle, parallèlement aux fibres musculaires. Il effectue cette manœuvre une dizaine de fois.

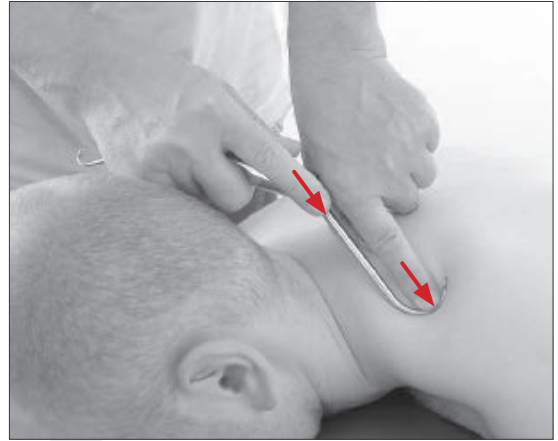


Fig. 4.100

### Libération manipulative du septum

Le praticien remplit la courbure, d'un de ses grands crochets, de la masse musculaire du bord antérieur du muscle trapèze supérieur.

Il mobilise cette masse en vague, à l'aide de la main palpatrice, tandis que la main instrumentale, accompagne le mouvement.

Aux endroits adhérents, le praticien réalise une petite traction rapide en fin de mouvement, à l'aide de ses deux mains de façon coordonnée, pour manipuler l'adhérence et rétablir la mobilité des plans de glissement.

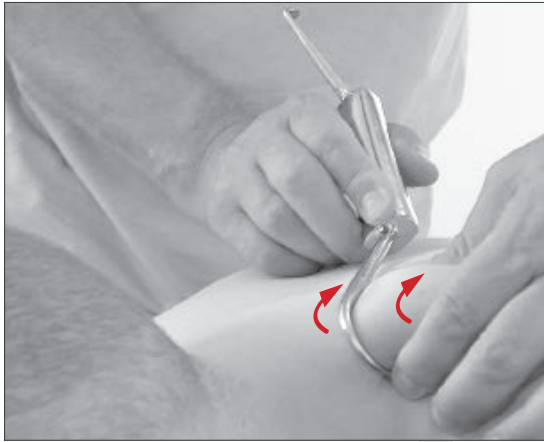

Fig. 4.101

### Grattage de l'insertion humérale

Le praticien place la spatule d'un de ses trois petits crochets contre la facette proximale du tubercule majeur de l'humérus, où s'insère le tendon du muscle supra-épineux.

Il réalise, à l'aide de la main, qui maintient le manche du crochet comme un «porte-plume», des mouvements de va-et-vient pour gratter l'insertion. L'index de l'autre main est posé juste à côté de la spatule, et mobilise simultanément les plans cutané et subcutané en effectuant les mêmes mouvements que ceux réalisés par la spatule. Il applique cette technique jusqu'à ce que la douleur s'estompe ou disparaisse.

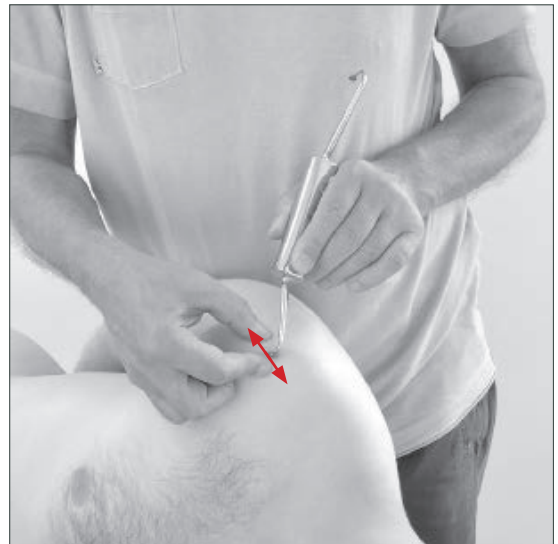



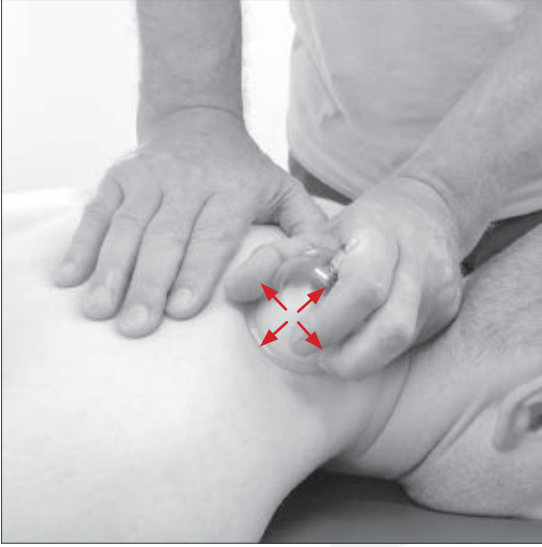


Fig. 4.102

### Normalisation de la trophicité des plans cutané et subcutané

Le praticien pose une ventouse sur la peau en regard du muscle ou de la zone de douleur référée deltoïdienne, de façon à ce qu'elle y adhère.

Il la déplace ensuite, dans toute la zone, dans toutes les directions pour libérer les plans cutané et subcutané des structures sous-jacentes.

Son objectif est d'améliorer la trophicité dans la zone douloureuse pour prévenir, autant que possible, l'apparition de PTrM secondaires et/ou satellites.

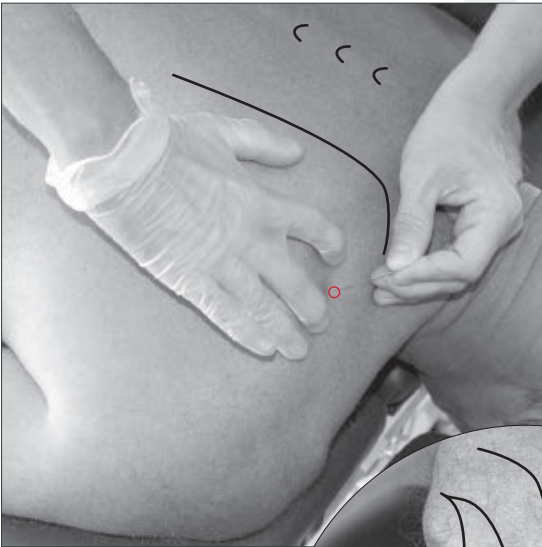

Fig. 4.103

### Dry Needling du PTrM du corps musculaire

Le patient est en décubitus ventral, le bras le long du corps. Le praticien localise le PTrM, le marque et désinfecte la zone à puncturer. Il introduit l'aiguille en directions de l'épine de la scapula, crânio-caudale et légèrement ventro-dorsale, jusqu'à ce que sa pointe atteigne le PTrM, ce qui se manifeste par une réaction de secousse musculaire localisée et la reproduction des symptômes décrits par le patient.

**Aiguille : 3 cm.**

**Structures à éviter :** l'apex pulmonaire et le nerf suprascapulaire.

*Remarque :* selon les mêmes modalités, le praticien peut effectuer le dry needling des PTrM du muscle supra-épineux, le patient étant couché sur le côté asymptomatique, le membre supérieur à traité reposant sur un coussin (voir figure en médaillon).

## Auto-traitement

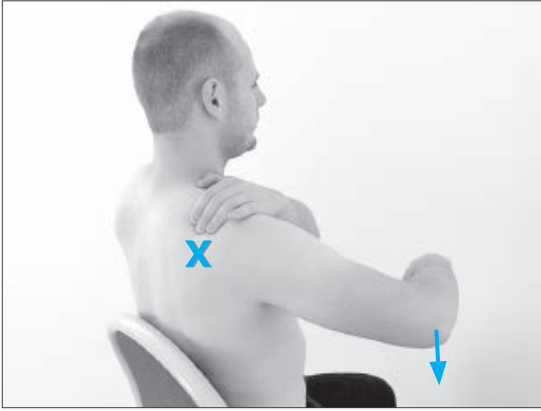

Fig. 4.104

### Massage fonctionnel

Le patient est assis.

Il palpe et localise le PTrM à traiter, à l'aide de l'index et du majeur de la main gauche. Il amène son bras en abduction à 70°.

Il réalise ensuite, de façon rythmée, simultanément une compression du PTrM et un mouvement d'adduction gléno-humérale en course moyenne, suivis d'un retour à la situation initiale.

Fig. 4.105

### Renforcement musculaire

Le patient est debout. La theraband est tendue presque verticalement, de sous le pied droit du patient jusqu'à sa main droite.

Il amène passivement son bras droit en abduction, à l'aide de son bras gauche (sans figure) et le laisse redescendre lentement en freinant le mouvement d'adduction gléno-humérale.

Il réalise une contraction excentrique du muscle supra-épineux, en utilisant la résistance de la theraband.

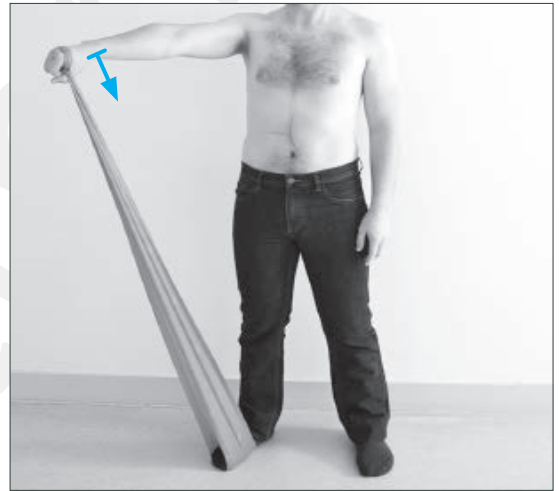


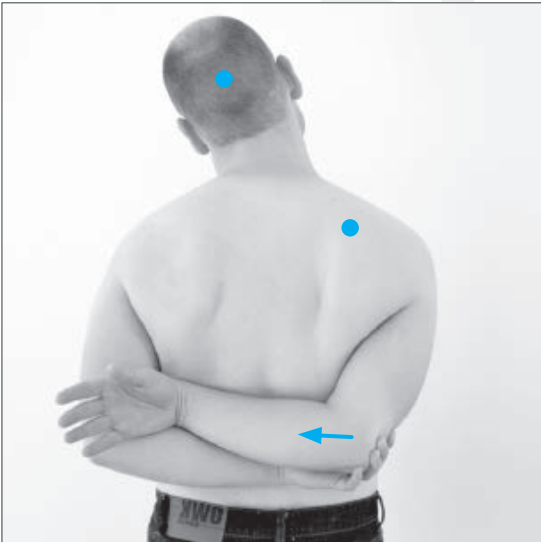Fig. 4.106

### Étirement neuromusculaire sous mise en tension du nerf suprascapulaire

Le patient est debout, il place et maintient sa nuque en inclinaison hétérolatérale et/ou sa ceinture scapulaire en dépression.

Il place la face dorsale de sa main droite contre sa colonne lombale et étire son muscle supra-épineux en amenant progressivement son bras droit en adduction, à l'aide de son bras gauche.

Il réalise ensuite un mouvement d'abduction gléno-humérale droite auquel il résiste, pendant 7 secondes. Pendant la phase de détente post-isométrique, il poursuit son étirement en adduction gléno-humérale.





## TRAITEMENT DU MUSCLE DELTOÏDE

### Techniques manuelles

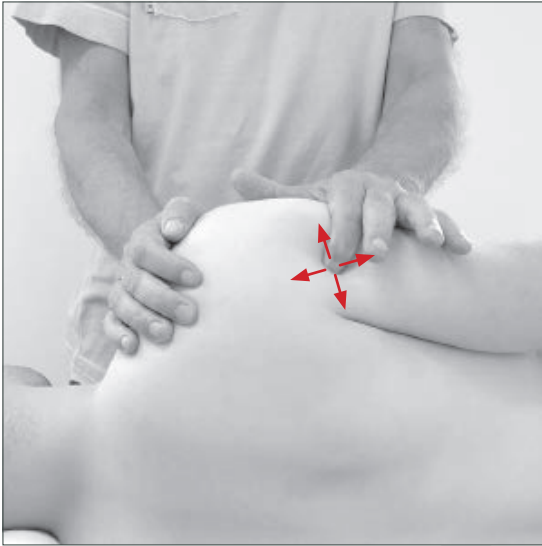

Fig. 4.107

#### Étirements locaux PTrM

Le patient est en décubitus latéral sur le côté asymptomatique.

Le praticien localise le PTrM du muscle deltoïde. Il le fixe en le comprimant à l'aide de son index. Dans un premier temps, il l'étire parallèlement aux fibres musculaires en direction de son insertion proximale, il revient ensuite au niveau du point et relâche sa compression. Dans un deuxième temps, il effectue cet étirement en direction de son insertion distale. Dans un troisième temps, il effectue l'étirement du point, perpendiculairement aux fibres musculaires en direction antérieure et dans un quatrième temps, il effectue cet étirement en direction postérieure.

Fig. 4.108

#### Massage fonctionnel

Le patient est assis. Le praticien fixe le PTrM à l'aide de sa pince pouce-index d'une main et de l'autre main empaume l'avant-bras du patient juste en aval du coude.

Il réalise d'une façon rythmée, simultanément une compression du PTrM du faisceau postérieur du muscle deltoïde et un mouvement d'adduction horizontale ventrale en course moyenne, suivis d'un retour à la situation initiale. Il pratique la technique jusqu'à ce que la symptomatologie du patient régresse.

Pour stimuler la proprioception du patient, le praticien peut le faire participer. Il lui demande d'effectuer lui-même le mouvement d'adduction horizontale ventrale gléno-humérale, tandis qu'il fixe le PTrM en le comprimant. Le patient et le praticien reviennent ensuite à la situation initiale. Il est important que patient et praticien travaillent de façon coordonnée et rythmée (voir figure en médaillon).

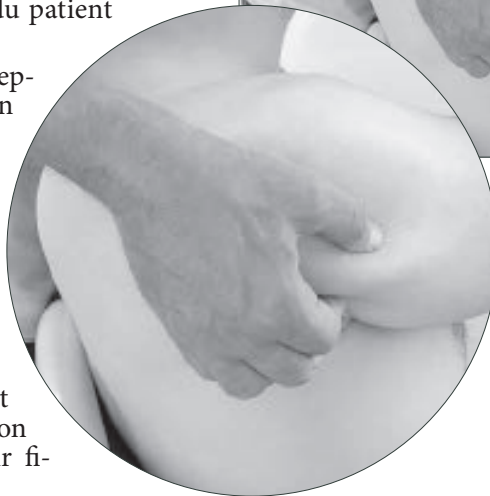
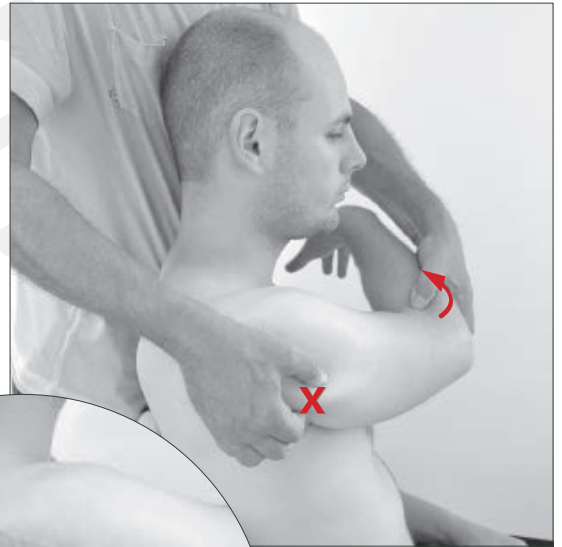
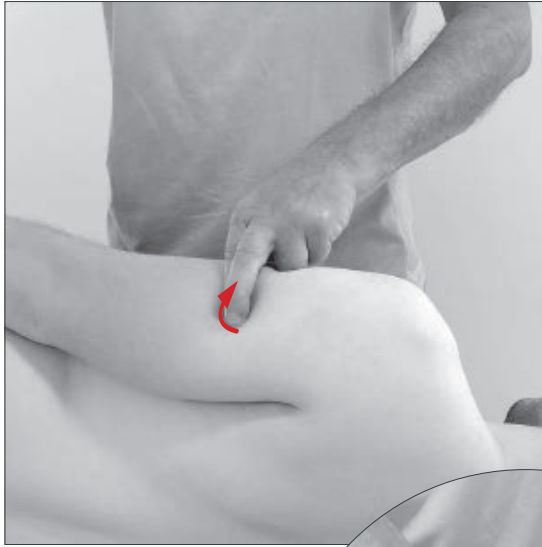



Fig. 4.109

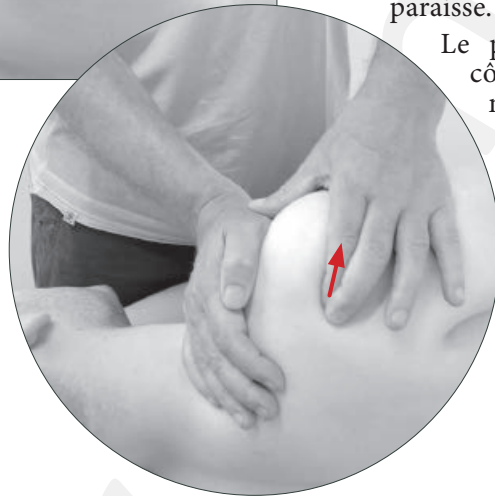### Massage transversal profond des insertions proximales et distale

Le patient est en décubitus latéral asymptomatique, le bras du côté à traiter le long du corps.

Il palpe à plat et transversalement, à l'aide de son index, l'insertion humérale du muscle deltoïde.

Il réalise ensuite un massage transversal profond de cette insertion musculaire, contre la tubérosité deltoïdienne en adaptant sa pression à l'acuité douloureuse de la lésion jusqu'à ce que la douleur s'estompe ou disparaisse.

Le patient étant couché sur le côté asymptomatique, selon les mêmes modalités, le praticien peut effectuer un massage transversal profond des insertions proximales : acromiale, claviculaire et épépineuse du muscle deltoïde (voir figure en médaillon).



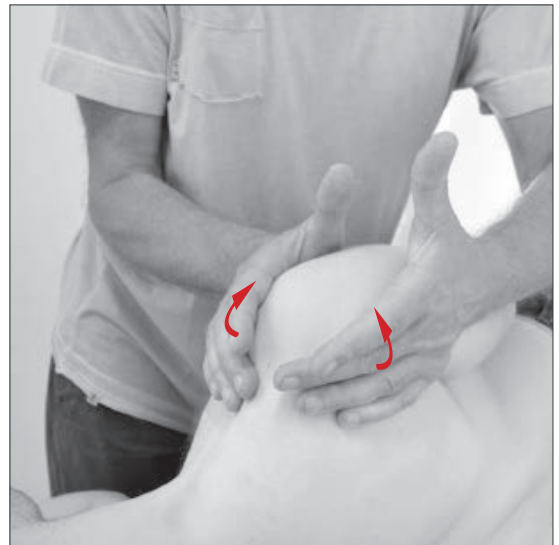4

Fig. 4.110

### Libération des septums intermusculaires

Le patient est en décubitus latéral sur le côté asymptomatique, son avant-bras repose sur son flanc.

Le praticien place le bord ulnaire d'une main sous le bord antérieur du muscle deltoïde et le bord ulnaire de l'autre main sous le bord postérieur du même muscle. À l'aide d'une poussée simultanée de ses deux mains, il décoapte le muscle deltoïde des structures sous-jacentes. Il peut, à l'aide de la même prise de mains, déplacer le muscle deltoïde par rapport aux structures voisines (sans figure).



## Techniques instrumentales

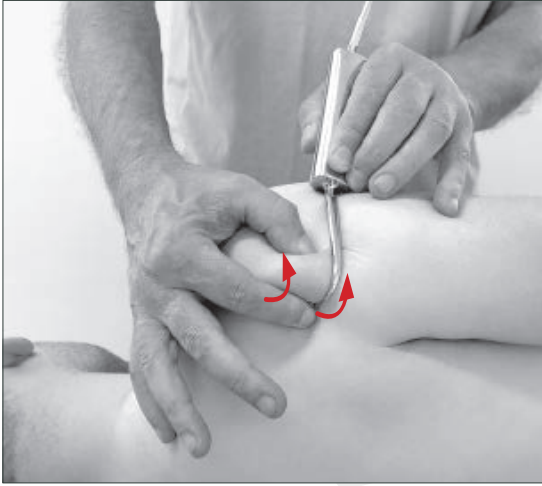

Fig. 4.111

### Libération manipulative du septum

Le praticien remplit la courbure, d'un des plus grands de ses crochets, de la masse musculaire du bord postérieur du faisceau postérieur du muscle deltoïde.

Il mobilise cette masse en vague, à l'aide de la main palpatrice, tandis que la main instrumentale, accompagne le mouvement.

Aux endroits adhérents, le praticien réalise une petite traction rapide en fin de mouvement, à l'aide de ses deux mains de façon coordonnée, pour manipuler l'adhérence et rétablir la mobilité des plans de glissement.

Fig. 4.112

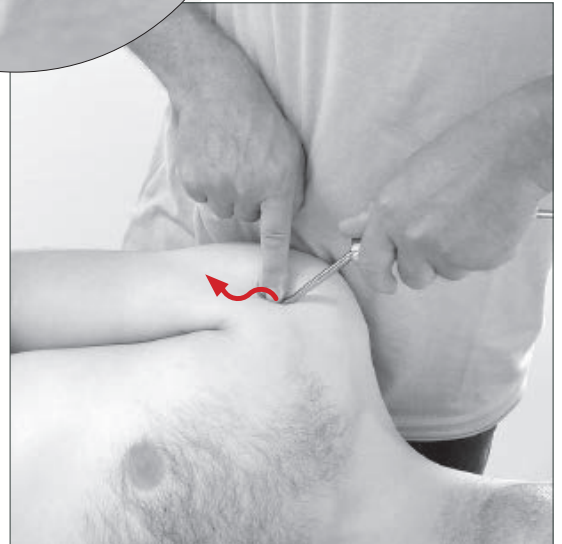### Libération du septum intramusculaire

Le praticien place la courbure convexe du plus grand de ses crochets au niveau de l'extrémité proximale du septum, reliant les faisceaux antérieur et moyen du muscle deltoïde, parallèlement à ceux-ci.

Dans un premier temps, il exerce une pression vers la profondeur sur le crochet, à l'aide de la main qui le maintient par le manche. Il pose l'index de l'autre main dans la concavité du crochet. Dans un deuxième temps, tout en maintenant la pression vers la profondeur, le praticien déplace le crochet en godillant, sur toute la longueur du septum, en direction proximo-distale (voir figure en médaillon).

Si, au cours du déplacement de son crochet, le praticien est «bloqué» par des adhérences, il demande au patient, tout en maintenant son crochet, de réaliser lentement des mouvements alternés d'antéflexion et de rétroflexion gléno-humérales. Lorsque le «blocage» disparaît, il poursuit sa progression.

*Remarque : selon les mêmes modalités, le praticien peut effectuer la libération du septum intramusculaire reliant les faisceaux moyen et postérieur du muscle deltoïde (sans figure).*

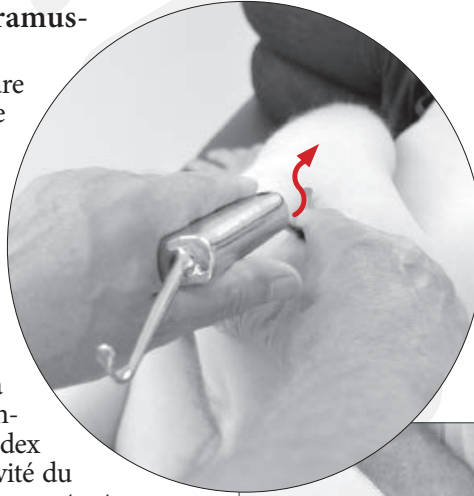

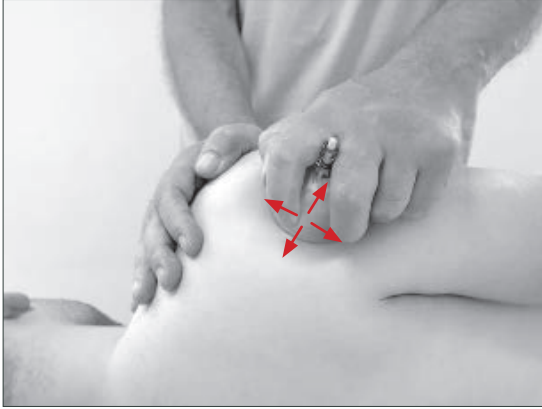


Fig. 4.113

### Normalisation de la trophicité des plans cutané et subcutané

Le praticien pose une ventouse sur la peau en regard de la zone de douleur référée deltoïdienne, de façon à ce qu'elle y adhère.

Il la déplace ensuite, dans toute la zone, dans toutes les directions pour libérer les plans cutané et subcutané des structures sous-jacentes.

Il améliore la trophicité dans la zone de douleur référée pour prévenir, autant que possible, l'apparition de PTrM satellites.

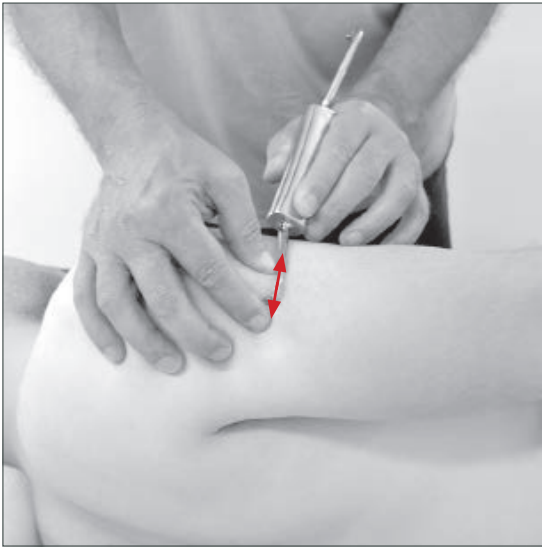


Fig. 4.114

### Grattage de l'insertion humérale

Le praticien place la spatule d'un des trois petits crochets contre la tubérosité deltoïdienne de l'humérus, où s'insère le tendon du muscle deltoïde.

Il réalise, à l'aide de la main, qui maintient le manche du crochet comme un «porte-plume», des mouvements de va-et-vient pour gratter l'insertion perpendiculairement aux fibres musculaires. L'index de l'autre main est posé juste à côté de la spatule, et mobilise simultanément les plans cutané et subcutané en effectuant les mêmes mouvements que ceux réalisés par la spatule. Il applique cette technique jusqu'à ce que la douleur s'estompe ou disparaisse.

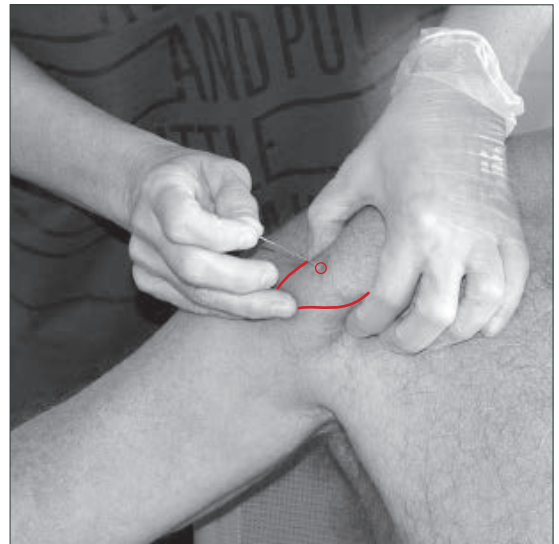Fig. 4.115

### Dry Needling du PTrM

La localisation du PTrM détermine la position du patient : faisceau antérieur-décubitus dorsal ou assis, faisceau moyen-décubitus latéral (sans figure) et faisceau postérieur-décubitus ventral (sans figure). Dans tous les cas, en légère abduction gléno-humérale.

Le praticien localise le PTrM, le marque et désinfecte la zone à puncturer. Il introduit l'aiguille en direction de l'humérus, perpendiculairement au muscle, jusqu'à ce que sa pointe atteigne le PTrM, ce qui se manifeste par une réaction de secousse musculaire localisée et la reproduction des symptômes décrits par le patient.

**Aiguille :** 3 à 5 cm.





## Auto-traitement

Fig. 4.116

### Massage fonctionnel

Le patient est debout, le bras le long du corps. Il palpe et localise le PTrM à traiter, dans le faisceau antérieur, à l'aide de l'index et du majeur de la main gauche.

Il réalise ensuite, de façon rythmée, simultanément une compression non douloureuse du PTrM et un mouvement de rétroflexion gléno-humérale en course moyenne, suivis d'un retour à la situation initiale.

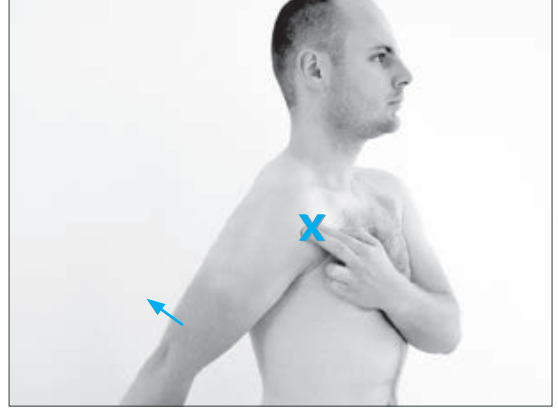


Fig. 4.117

### Libération des septums intermusculaires

Le patient est assis, son avant-bras droit repose sur ses cuisses de façon à ce que son épaule droite soit en rotation médiale.

Il réalise, à l'aide de sa main gauche :

1. des traits tirés dans l'espace delto-pectoral (sans figure) ;
2. des mouvements combinés de décollement, déplacement du bord antérieur du muscle deltoïde sur le plan sous-jacent.

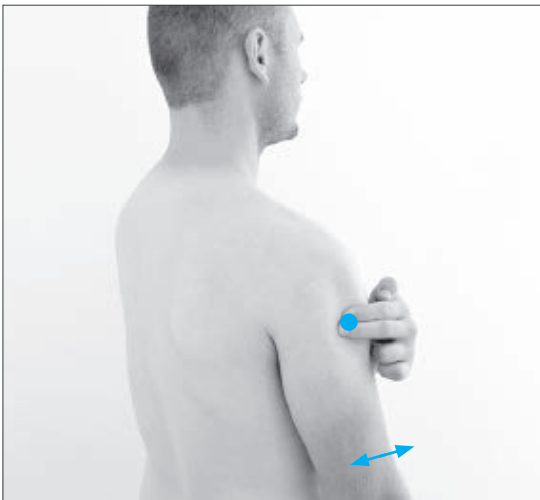
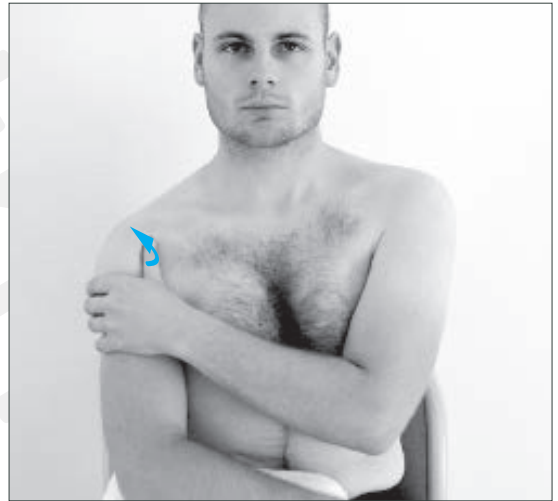
Fig. 4.118

### Libération du septum intramusculaire

Le patient est debout, le bras le long du corps. Il place l'index et le majeur de la main gauche au niveau de l'extrémité proximale du septum, séparant les faisceaux postérieur et moyen du muscle deltoïde, perpendiculairement aux fibres musculaires.

Tout en maintenant la pression vers la profondeur, il déplace ses doigts sur toute la longueur du septum, en direction distale. Lorsqu'il est freiné par une adhérence, il réalise de lents mouvements alternés d'antéflexion/rétroflexion gléno-humérales. Lorsque le « blocage » disparaît, il poursuit sa progression.

## RÉFÉRENCES BIBLIOGRAPHIQUES

- [1] Aguilera F. et al. Immediate effect of ultrasound and ischemic compression techniques for the treatment of trapezius latent myofascial trigger points in healthy subjects: a randomized controlled study. *Journal of Manipulative and Physiological Therapeutics* 2009, 32(7):515-520.
- [2] Albuquerque-Sendín F. et al. Bilateral myofascial trigger points and pressure pain thresholds in the shoulder muscles in patients with unilateral shoulder impingement syndrome: a blinded, controlled study. *The Clinical Journal of Pain* 2013, 29(6):478-486.
- [3] Al-Shenqiti A., Oldham J. Test-retest reliability of myofascial trigger point detection in patients with rotator cuff tendonitis. *Clinical Rehabilitation* 2005, 19(5):482-487.
- [4] Armstrong A. Evaluation and management of adult shoulder pain: a focus on rotator cuff disorders, acromioclavicular joint arthritis, and glenohumeral arthritis. *The Medical Clinics of North America* 2014, 98(4):755-775.
- [5] Bailón-Cerezoa J., Torres-Lacomba M. Presencia de puntos gatillo miofasciales y discinesia escapular en nadadores de competición con y sin dolor de hombro: estudio piloto transversal. *Fisioterapia* 2014, 36:266-273.
- [6] Bergman G. et al. Manipulative therapy in addition to usual medical care for patients with shoulder dysfunction and pain: a randomized, controlled trial. *Annals of Internal Medicine* 2004, 141(6):432-439.
- [7] Bishay V., Gallo R. The evaluation and treatment of rotator cuff pathology. *Primary Care* 2013, 40(4):889-910.
- [8] Björklund M. et al. Effects of tailored neck-shoulder pain treatment based on a decision model guided by clinical assessments and standardized functional tests. A study protocol of a randomized controlled trial. *BMC Musculoskeletal Disorders* 2012, 13:75-14 pages.
- [9] Bradley M. et al. Overutilization of shoulder magnetic resonance imaging as a diagnostic screening tool in patients with chronic shoulder pain. *Journal of Shoulder & Elbow Surgery* 2005, 14(3):233-237.
- [10] Bron C. et al. Casuïstiek: een posttraumatische schouderklacht zonder aanwijsbaar letsel. *Nederlands Tijdschrift voor Fysiotherapie* 2001, 111(4):102-107.
- [11] Bron C. et al. Interrater reliability of palpation of myofascial trigger points in three shoulder muscles. *Journal of Manipulative and Physiological Therapeutics* 2007a, 15(4):203-215.
- [12] Bron C. et al. Treatment of myofascial trigger points in common shoulder disorders by physical therapy: a randomized controlled trial. *BMC Musculoskeletal Disorders* 2007b, 8:107-108.
- [13] Bron C. et al. High prevalence of shoulder girdle muscles with myofascial trigger points in patients with shoulder pain. *BMC Musculoskeletal Disorders* 2011a, 28:12-12 pages.
- [14] Bron C. Treatment of myofascial trigger points in patients with chronic shoulder pain: a randomized, controlled trial. *BMC Medicine* 2011b, 24,9:14 pages.
- [15] Cagnie B. et al. Effect of ischemic compression on trigger points in the neck and shoulder muscles in office workers: a cohort study. *Journal of Manipulative and Physiological Therapeutics* 2013, 36(8):482-489.
- [16] Calvo-Lobo C. et al. Efficacy of Deep Dry Needling on Latent Myofascial Trigger Points in Older Adults With Nonspecific Shoulder Pain: A Randomized, Controlled Clinical Trial Pilot Study. *Journal of Geriatric Physical Therapy* 2015 [Epub ahead of print]
- [17] Chen S. et al. Treatment for frozen shoulder combined with calcific tendinitis of the supraspinatus. *The Kaohsiung Journal of Medical Sciences* 2008, 24(2):78-84.
- [18] Cools A. et al. Rehabilitation of scapular muscle balance: which exercises to prescribe? *The American Journal of Sports Medicine* 2007, 35(10):1744-1751.
- [19] Cools A. et al. Screening the athlete's shoulder for impingement symptoms: a clinical reasoning algorithm for early detection of shoulder pathology. *British Journal of Sports Medicine* 2008, 42(8):628-635.
- [20] Cools A. et al. Descriptive profile of scapulothoracic position, strength and flexibility variables in adolescent elite tennis players. *British Journal of Sports Medicine* 2010, 44(9):678-684.
- [21] Coronado R. et al. Experimental pain responses support peripheral and central sensitization in patients with unilateral shoulder pain. *The Clinical Journal of Pain* 2014, 30(2):143-151.
- [22] De Carli A. Calcific tendinitis of the shoulder. *Joints* 2014, 2(3):130-136.
- [23] Desjardins-Charbonneau A. et al. The Efficacy of Manual Therapy for Rotator Cuff Tendinopathy: A Systematic Review and Meta-analysis. *Journal of Orthopaedic & Sports Physical Therapy* 2015, 45(5):330-350.
- [24] Desmeules F. et al. : Therapeutic exercise and orthopedic manual therapy for impingement syndrome: a systematic review. *Clinical Journal of Sport Medicine* 2003, 13(3):176-182.
- [25] Diederichsen L. et al. The activity pattern of shoulder muscles in subjects with and without subacromial impingement. *Journal of Electromyography and Kinesiology* 2009, 19(5):789-799.
- [26] Diercks R. et al. Guideline for diagnosis and treatment of subacromial pain syndrome. A multidisciplinary review by the Dutch Orthopaedic Association. *Acta Orthopaedica* 2014, 85:314-322.
- [27] Dinnes J. et al. The effectiveness of diagnostic tests for the assessment of shoulder pain due to soft tissue disorders: a systematic review. *Health Technology Assessment* 2003;7(29):iii.
- [28] Dorrestijn O. et al. Conservative or surgical treatment for subacromial impingement syndrome? A systematic review. *Journal of Shoulder & Elbow Surgery* 2009, 18(4):652-660.



- [29] Douchamps F. et al. Case report. Supraclavicular nerve entrapment syndrome. *Joint Bone Spine* 2012, 79:88-89.
- [30] Falla D. et al. Experimental muscle pain results in reorganization of coordination among trapezius muscle subdivisions during repetitive shoulder flexion. *Experimental Brain Research* 2007, 178(3):385-393.
- [31] Fernández-de-las-Peñas C. et al. Referred pain from myofascial trigger points in head, neck, shoulder, and arm muscles reproduces pain symptoms in blue-collar (manual) and white-collar (office) workers. *The Clinical Journal of Pain* 2012, 28(6):511-518.
- [32] Fernández-Lao C. et al. Myofascial trigger points in neck and shoulder muscles and widespread pressure pain hypersensitivity in patients with post-mastectomy pain: evidence of peripheral and central sensitization. *The Clinical Journal of Pain* 2010, 26(9):798-806.
- [33] Fernández-Lao C. et al. Development of active myofascial trigger points in neck and shoulder musculature is similar after lumpectomy or mastectomy surgery for breast cancer. *Journal of Bodywork and Movement Therapies* 2012, 16(2):183-190.
- [34] Ge H. et al. Sympathetic facilitation of hyperalgesia evoked from myofascial tender and trigger points in patients with unilateral shoulder pain. *Clinical Neurophysiology* 2006, 117(7):1545-1550.
- [35] Ge H. et al. Topographical mapping and mechanical pain sensitivity of myofascial trigger points in the infraspinatus muscle. *European Journal of Pain* 2008, 12(7):859-865.
- [36] Ge H. et al. Latent myofascial trigger points are associated with an increased intramuscular electromyographic activity during synergistic muscle activation. *The Journal of Pain* 2014, 15(2):181-187.
- [37] Ginn K., Cohen M. Conservative treatment for shoulder pain: prognostic indicators of outcome. *Archives of Physical Medicine and Rehabilitation* 2004, 85(8):1231-1235.
- [38] Greenberg D. Evaluation and treatment of shoulder pain. *The Medical Clinics of North America* 2014, 98(3):487-504.
- [39] Hains G. et al. Chronic shoulder pain of myofascial origin: a randomized clinical trial using ischemic compression therapy. *Journal of Manipulative and Physiological Therapeutics* 2010, 33(5):362-369.
- [40] Hanchard N. et al. Physical tests for shoulder impingements and local lesions of bursa, tendon or labrum that may accompany impingement. *Cochrane Database of Systematic Reviews* 2013, 4:CD007427.
- [41] Hegedus E. et al. Physical examination tests of the shoulder: a systematic review with meta-analysis of individual tests. *British Journal of Sports Medicine* 2008, 42(2):80-92.
- [42] Hegedus E. et al. Which physical examination tests provide clinicians with the most value when examining the shoulder? Update of a systematic review with meta-analysis of individual tests. *British Journal of Sports Medicine* 2012, 46(14):964-978.
- [43] Hidalgo-Lozano A. et al. Muscle trigger points and pressure pain hyperalgesia in the shoulder muscles in patients with unilateral shoulder impingement: a blinded, controlled study. *Experimental Brain Research* 2010, 202(4):915-925.
- [44] Hidalgo-Lozano A. et al. Changes in pain and pressure pain sensitivity after manual treatment of active trigger points in patients with unilateral shoulder impingement: a case series. *Journal of Bodywork and Movement Therapies* 2011, 15(4):399-404.
- [45] Hidalgo-Lozano A. et al. Elite swimmers with and without unilateral shoulder pain: mechanical hyperalgesia and active/latent muscle trigger points in neck-shoulder muscles. *Scandinavian Journal of Medicine & Science in Sports* 2013, 23(1):66-73.
- [46] Ingber R. Shoulder impingement in tennis/racquetball players treated with subscapularis myofascial treatments. *Archives of Physical Medicine and Rehabilitation* 2000, 81(5):679-682.
- [47] Jankovic D., van Zundert A. The frozen shoulder syndrome. Description of a new technique and five case reports using the subscapular nerve block and subscapularis trigger point infiltration. *Acta Anaesthesiologica Belgica* 2006, 57(2):137-143.
- [48] Jevlev L., Surchev L. Canals through the clavicle - result of the variant passing of the supraclavicular nerves. First study in Bulgaria. *Comptes rendus de l'Académie Bulgare des Sciences* 2004, 57(8):109-110.
- [49] Jevlev L., Surchev L. Study of variant anatomical structures (bony canals, fibrous bands, and muscles) in relation to potential supraclavicular nerve entrapment. *Clinical Anatomy* 2007, 20(3):278-285.
- [50] Juel N., Natvig B. Shoulder diagnoses in secondary care, a one year cohort. *BMC Musculoskeletal Disorders* 2014, 15:89-8 pages.
- [51] Jupiter J., Leibman M. Supraclavicular nerve entrapment due to clavicular fracture callus. *Journal of Shoulder and Elbow Surgery* 2007, 16(5):e13-14.
- [52] Kaergaard A. et al. Musculoskeletal disorders of the neck and shoulders in female sewing machine operators: prevalence, incidence, and prognosis. *Occupational and Environmental Medicine* 2000, 57(8):528-534.
- [53] Kuijpers T. et al. A prediction rule for shoulder pain related sick leave: a prospective cohort study. *BMC Musculoskeletal Disorders* 2006a, 7:97-11 pages.
- [54] Kuijpers T. et al. Costs of shoulder pain in primary care consultants: a prospective cohort study in The Netherlands. *BMC Musculoskeletal Disorders* 2006b, 7:83-8 pages.
- [55] Kuijpers T. et al. Clinical prediction rules for the prognosis of shoulder pain in general practice. *Pain* 2006c, 120(3):276-285.
- [56] Kwaees T., Charalambous C. Surgical and non-surgical treatment of frozen shoulder. Survey on surgeons treatment preferences. *Muscles, Ligaments and Tendons Journal* 2015, 4(4):420-424.
- [57] Lucas K. et al. Muscle activation patterns in the scapular positioning muscles during loaded scapular plane elevation: the effects of Latent Myofascial Trigger Points. *Clinical Biomechanics* 2010, 25(8):765-770.

- [58] Martinez L. , Plessac B. Revue de traitements des trigger points myofasciaux cervico-scapulaires. Kinésithérapie, la Revue, 13(142):17-24.
- [59] McCormack J. Use of thoracic spine manipulation in the treatment of adhesive capsulitis: a case report. *The Journal of Manual & Manipulative Therapy*, 2012, 20(1):28-34.
- [60] Merolla G. et al. Snapping scapula syndrome: current concepts review in conservative and surgical treatment. *Muscles, Ligaments and Tendons Journal* 2013, 3(2):80-90.
- [61] Moezy A. et al. The effects of scapular stabilization based exercise therapy on pain, posture, flexibility and shoulder mobility in patients with shoulder impingement syndrome: a controlled randomized clinical trial. *Medical Journal of the Islamic Republic of Iran* 2014, 28:87-15 pages.
- [62] Myburgh C. et al. Skeletal muscle contractility, self-reported pain and tissue sensitivity in females with neck/shoulder pain and upper Trapezius myofascial trigger points- a randomized intervention study. *Chiropractic & Manual Therapies* 2012, 20(1):36.
- [63] Niel-Asher S. et al. Adhesive capsulitis: Prospective observational multi-center study on the Niel-Asher Technique (NAT). *International Journal of Osteopathic Medicine* 2014, 17:232-242.
- [64] Ohmori A. et al. Myofascial involvement of supra- and infraspinatus muscles contributes to ipsilateral shoulder pain after muscle-sparing thoracotomy and video-assisted thoracic surgery. *Journal of Cardiothoracic and Vascular Anesthesia* 2013, 27(6):1310-1314.
- [65] Omokawa S. et al. Traction neuropathy of the supraclavicular nerve attributable to an osseous tunnel of the clavicle. *Clinical orthopaedics and related research* 2005, 431:238-240.
- [66] Ong J., Claydon L. The effect of dry needling for myofascial trigger points in the neck and shoulders: a systematic review and meta-analysis. *Journal of Bodywork and Movement Therapies* 2014, 18(3):390-398.
- [67] O'Kane J., Toresdahl B. The evidenced-based shoulder evaluation. *Current Sports Medicine Reports* 2014,13(5):307-313.
- [68] O'Neill K. et al. Supraclavicular nerve entrapment and clavicular fracture. *Journal of Orthopaedic Trauma* 2012, 26(6):e63-65.
- [69] Ottone N., Medan C. A rare muscle anomaly: the supraclavicularis proprius muscle. *Folia Morphologica* 2009, 68(1):55-57.
- [70] Page M. et al. Manual therapy and exercise for adhesive capsulitis (frozen shoulder). *The Cochrane Database of Systematic Reviews* 2014, 8:CD011275.
- [71] Pahl R. Double nerve canal of the clavícula as cause of a diagnostic mistake; with a contribution to the foramen nervi supraclavicularis. *Fortschritte auf dem Gebiete der Röntgenstrahlen* 1955, 82:487-491.
- [72] Papadatos D. Supraclavicular nerves piercing the clavicle: a study on 10 cases. *Anatomischer Anzeiger* 1980, 147:371-381.
- [73] Park H. et al. Diagnostic Accuracy of Clinical Tests for the Different Degrees of Subacromial Impingement Syndrome. *The Journal of Bone and Joint Surgery* 2005, 87(7):1446-1455.
- [74] Perez-Palomares S. et al. Contributions of myofascial pain in diagnosis and treatment of shoulder pain. A randomized control trial. *BMC Musculoskeletal Disorders* 2009, 24;10:92-7 pages.
- [75] Pratt N. Anatomy of nerve entrapment sites in the upper quarter. *Journal of Hand Therapy* 2005, 18(2):216-229.
- [76] Reynolds M. Myofascial trigger points in persistent posttraumatic shoulder pain. *Southern Medical Journal* 1984, 77(10):1277-1280.
- [77] Roubal P., Placzek J. Translational manipulation after failed arthroscopic capsular release for recalcitrant adhesive capsulitis: a case report. *Journal of Manipulative and Physiological Therapeutics* 2008, 31(8):632-636.
- [78] Sanchis M. et al. The role of central sensitization in shoulder pain: A systematic literature review. *Seminars in Arthritis and Rheumatism* 2014.
- [79] Sergienko S. et al. Myofascial origin of shoulder pain: a literature review. *Journal of Bodywork and Movement Therapies* 2015, 19(1):91-101.
- [80] Shin H. et al. Application of ultrasound-guided trigger point injection for myofascial trigger points in the subscapularis and pectoralis muscles to post-mastectomy patients: a pilot study. *Yonsei Medical Journal* 2014, 55(3):792-799.
- [81] Sun A. et al. Radiologic assessment of forward head posture and its relation to myofascial pain syndrome. *Annals of Rehabilitation Medicine* 2014, 38(6):821-826.
- [82] Tashjian R. Is there evidence in favor of surgical interventions for the subacromial impingement syndrome? *Clinical Journal of Sport Medicine* 2013, 23(5):406-407.
- [83] Terayama H. et al. Multi-Acupuncture Point Injections and Their Anatomical Study in Relation to Neck and Shoulder Pain Syndrome (So-Called Katakori) in Japan. *PLoS One* 2015, 10(6):e0129006.
- [84] Tubbs R. et al. Anomaly of the supraclavicular nerve: case report and review of the literature. *Clinical Anatomy* 2006, 19(7):599-601.
- [85] Umer M. et al. Subacromial impingement syndrome. *Orthopedic Reviews (Pavia)* 2012, 4(2):4 pages.
- [86] Uppal H. et al. Frozen shoulder: A systematic review of therapeutic options. *World Journal of Orthopedics* 2015, 6(2):263-268.
- [87] van der Windt D. et al. Do psychological factors predict outcome in both low-back pain and shoulder pain? *Annals of the Rheumatic Diseases* 2007, 66(3):313-319.
- [88] van Kampen D. et al. Diagnostic value of patient characteristics, history, and six clinical tests for traumatic anterior shoulder instability. *Journal of Shoulder and Elbow Surgery* 2013, 22(10):1310-1319.